

# Les traumatismes abdomino-pelviens

## module de HGE « section 1 »

### année universitaire 2025-26

## Contusions

### Traumatismes fermés (2)

40 PHTLS – Secours et soins préhospitaliers aux traumatisés

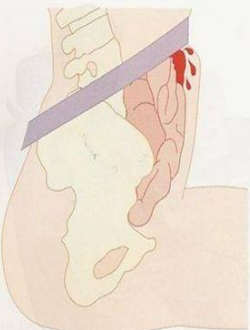
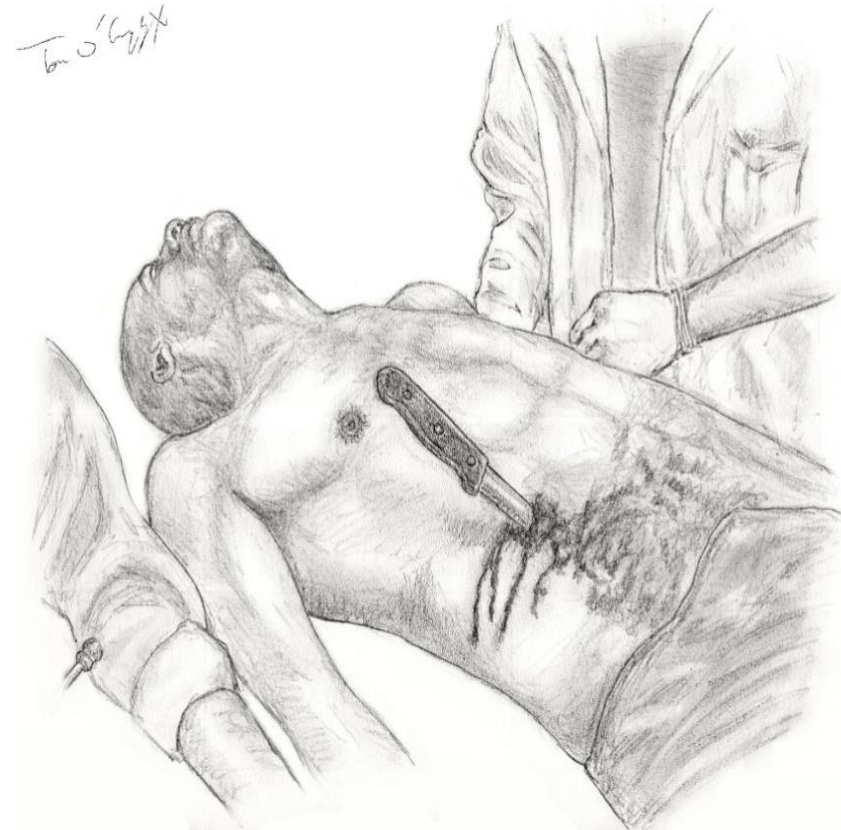


Fig. 2-24. Une ceinture de sécurité passant au-dessus des crêtes iliaques peut aller écraser les organes intra-abdominaux contre la paroi postérieure, provoquant des lésions des organes rétro-péritonéaux et du pancréas ainsi que des ruptures de l'intestin grêle ou du côlon.



## Plaie pénétrante abd



# 1- Epidémiologie

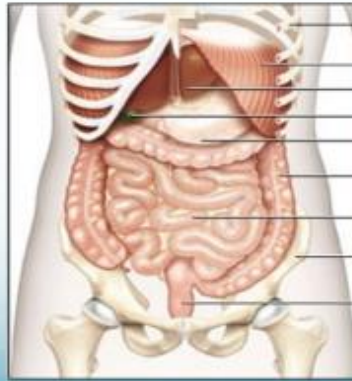- Les OTR abdomino-pelviens sont fréquents en pratique d'urgence
- Ils surviennent le plus souvent dans le cadre de :
  - ❑ Accidents de la voie publique (AVP): 50-60% (automobilistes- moto..)
  - ❑ Chutes de hauteur: 20-30% ( autolyse – accidents de travail- sport: ski)
  - ❑ Agressions: 10-20%
- **Prédominance masculine** ( $\approx 70-80\%$ )
- **Mortalité globale:** de **5 à 20 %** selon la gravité
- Causes principales de décès :
  - Hémorragie interne non contrôlée ou non diagnostiquée à temps: (cause de mortalité évitable)
  - Lésions associées( +++ lésions abdominales,crâniens,thoraciques)

La cavité abd se projette en avant jusqu'au 5<sup>ème</sup> cartilage costal d'où la fréquence des otr thoraco-abdominaux impliquant svt le foie et la rate dans les fractures basses

## ANATOMIE

La région abdomino-pelvienne est constituée par un contenant et d'un contenu.

Le contenant:  
Diaphragme, Côtes,  
Parois musculaires,  
Rachis,  
Bassin.



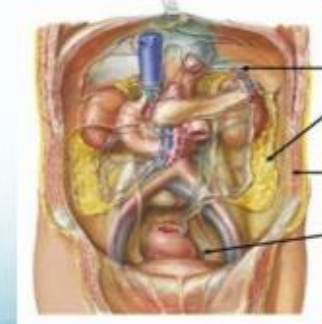
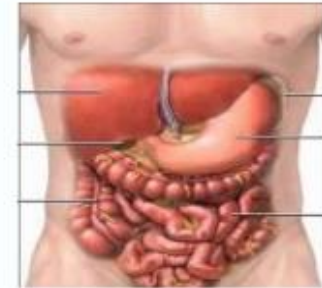
## ANATOMIE

Le contenu  
comprenant:  
des organes creux:

Estomac, intestin,  
Rectum, Vessie,

Des organes pleins:  
Foie, rate,  
Reins,

Des vaisseaux:  
Aorte, VCI, VX  
pelviens.



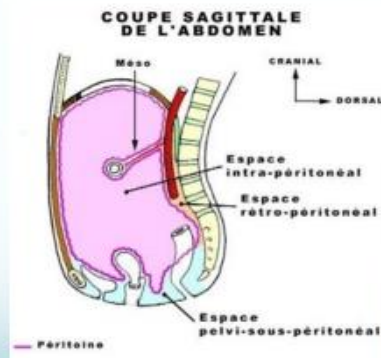
## ANATOMIE

- Organes répartis dans:

La cavité péritonéale  
(estomac, foie, rate,  
intestin),

L' espace  
rétropéritonéal (reins,  
gros vaisseaux),

Le pelvis (vessie,  
rectum).



## 2-Rappels anatomiques

### ❖ Cavité abdominale

#### • Étages :

- Sus-mésocolique : foie, rate, estomac, pancréas
- Sous-mésocolique : intestin grêle, côlon

- **Espaces péritonéaux** : CDS de Douglas, gouttières pariéto-coliques

### ❖ Rétropéritoine

- Reins, uretères
- Gros vaisseaux (aorte, VCI)
- Pancréas (en grande partie)

### ❖ Bassin

- Anneau pelvien osseux
- Vessie, organes génitaux internes
- Plexus veineux pelvien (source majeure d'hémorragie)

# Mécanismes lésionnels

- Expliquent comment l'énergie est transmise à l'abdomen et pourquoi certains organes sont touchés. On les classe classiquement en OTR fermés et OTR pénétrants

## 1- OTR FERMÉS (80-90%): sans effraction cutanée stt lors d'AVP

### a- Mécanisme d'impact direct

#### ➔ Compression brutale de l'abdomen contre un objet rigide: ex

- volant, tableau de bord, Guidon de moto, Coup direct (agression- sport)

#### conséquences:

- Contusions et ruptures d'organes pleins
  - Rate la + fréquente
  - Foie
  - Rein
- Hemorragie intra-abdominale




### b- Mécanisme de décélération brutale

#### ➔ Arrêt soudain du corps alors que les organes continuent leur mouvement: ex

- Chute de hauteur, Collision à grande vitesse

#### conséquences:

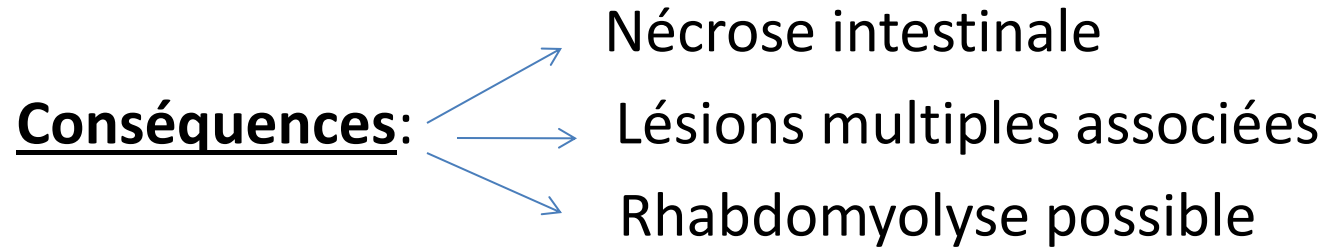- rupture aux zones de fixation
  - pédicule splénique
  - veines hépatiques
  - ischémie ou rupture mésentérique
- lésions vasculaires graves



## c- Mécanisme d'écrasement

### Compression prolongée ou massive de l'abdomen: ex

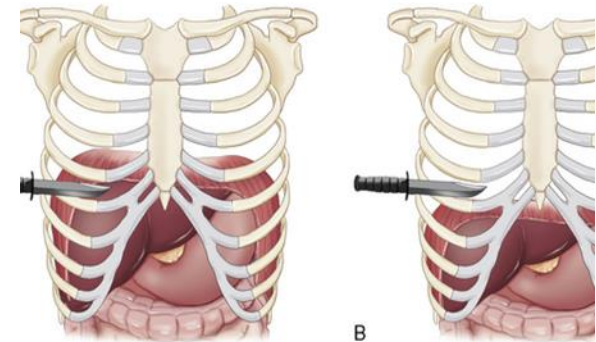
- Éboulement / coincement sous un objet lourd



## 2- OTR PENETRANTS (10-20%): Effraction pariétale par agent vulnérant

### ➔ Armes blanches

- **Mécanisme** : Lésion par section ou perforation directe
- **Caractéristiques** :
  - Trajet svt linéaire
  - Lésions souvent profondes mais localisées



### ➔ Armes à feu

- **Mécanisme** :
  - Lésion directe par le projectile (balle)
  - onde de choc tissulaire (effet blast ou souffle)
- **Caractéristiques** :
  - Lésions multiples
  - Importante destruction tissulaire

### Etiologie

- Iatrogène
- Lésions de guerre (engins explosifs – projectiles à grande vitesse)
- Civile :
  - AVP (association lésionnelle)
  - Plaque par arme blanche (agression – tentative d'autolyse)
  - Accident de travail – de sport
  - Traumatisme osseux ouverts ou ostéo-articulaire
  - Traumatisme par arme à feu

# Organes les plus fréquemment atteints

- **Rate** : 30–40 %
- **Foie** : 25–35 %
- **Rein** : 10–20 %
- **Intestin grêle et côlon** : 5–10 %
- **Vessie et organes pelviens** : surtout en cas de fractures du bassin

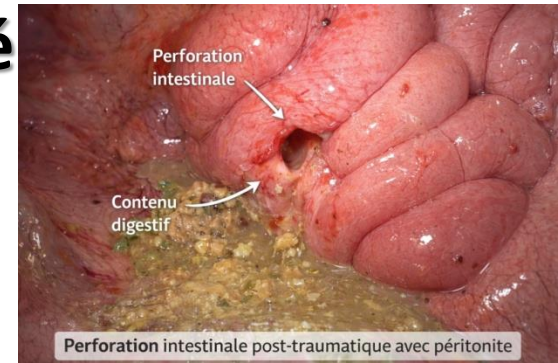
# ANAPATH (lésions viscérales)

## 1/ Organes creux : Risque infectieux retardé

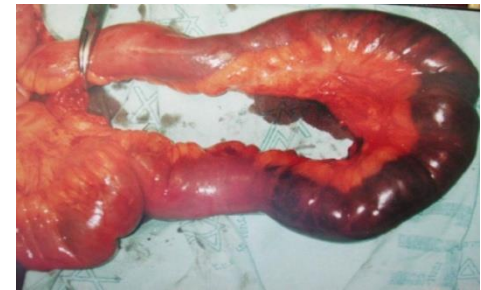péritonite

➡ par perforation ➡

l'Ec, intestin, colon:



➡ par nécrose: par désinsertion Pédicules vx  
Intestinal ➡

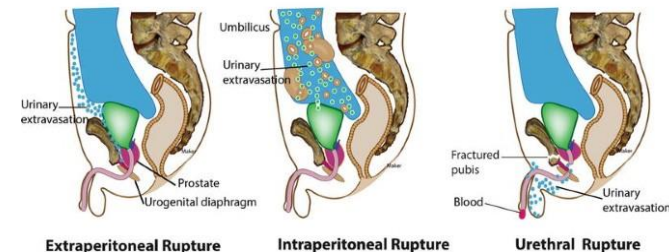


## b) la vessie : la rupture peut se faire:

- Intrapéritonéale ➡ uro-péritoine.
- Sous péritonéale dans le pelvis

## c) Rupture de l'urèthre postérieur

Rupture of the Bladder and Urethra



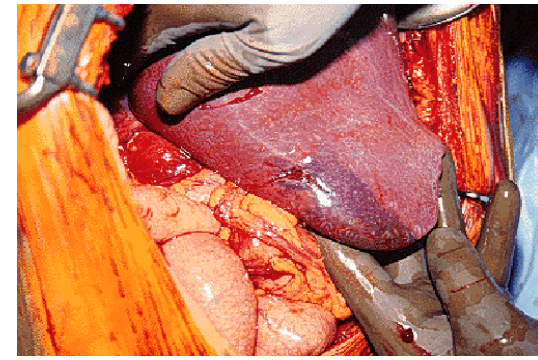
Extrapéritonéale rupture of the bladder primarily occupies the space of Retzius.

Intrapéritonéale rupture drains into the general peritoneal cavity.

Uréthrale rupture is usually secondary to pelvic fracture and involves the posterior urethra. It presents as blood at the meatus, a high riding prostate, extravasation of urine into the perineum, and an inability to void.

## 2/ Organes pleins : rate +++, foie+++, reins+,

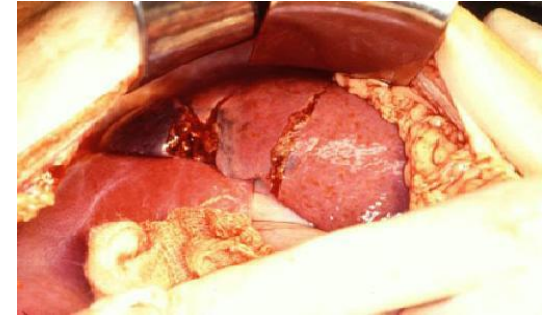
a) **Hématomes** : Sous capsulaires: superficielles  
surveillance →



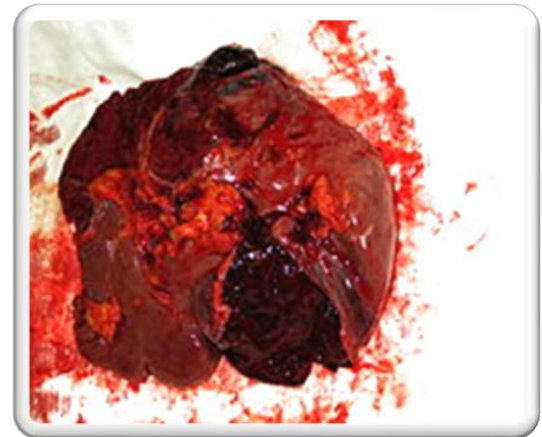
b) **Hémopéritoine**: par déchirures :

\* superficielles.

\* profondes sectionnant les vx → Hgic +++



**Urgence absolue** →



# ETUDE CLINIQUE: contusion

## 1. RECHERCHER UN ETAT DE CHOC:

- pâleur, sueur, soif, angoisse
- extrémités froides, polypnée superficielle
- pouls petit, rapide, filant: TA basse

## 2. MAINTENIR L'HEMODYNAMIQUE:

- c'est le traitement du choc hémorragique par les macromolécules puis le sang
- (+++) la quantité de transfusions nécessaires pour maintenir un état hémodynamique correct est un élément de surveillance fondamental

## 3. CONDITIONNER LE BLESSE:

- sonde vésicale, sonde gastrique en aspiration
- O2 nasal voire ventilation assistée sur sonde trachéale
- voie veineuses périphériques – PVC
- monitoring: ECG, TA, SaO2 en continu

## 4. BILAN BIOLOGIQUE EN URGENCE:

- Groupe sanguin ABO, Rh, RAI, hémostase et bilan pré-opératoire
- recherche d'une hématurie: ECBU, bandelette urinaire

# A l'issue de cet PEC initiale: 2 situations

## 1- BLESSÉS INSTABLES: CHOC RÉFRACTAIRE

### ❑ La FAST ( focused assessment with sonographie for trauma):

- Examen d'échographie rapide **utilisé en urgence** chez les traumatisés au lit du malade sans attendre un scanner
- dépister rapidement les épanchements séreux ou sanguin post otr (péritonéal),
- **Échographie FAST immédiate :**

- positive → hémorragie intra-abdominale =
  - Laparotomie d'hémostase
  - Packing abdominal
- négative → rechercher autre source de saignement
  - ❑ ou eFAST ( péricardique ou hémothorax)

## 2- BLESSÉS STABLES /STABILISÉS APRÈS RÉA

**Ce groupe de blessés bénéficiera d'un bilan lésionnel complet et explorations radiologiques: TDM injecté**

L'examen physique :

- un gros ventre chez un blessé en état de choc ➔ un hémopéritoine
- Des points d'impact cutanés
- Contraction localisée ou généralisée ➔ péritonite
- Matité déclive des flancs ➔ épanchement intra abdominal (hémopéritoine ou liq digestif)
- Irradiation scapulaire gauche ➔ une contusion splénique
- Irradiation scapulaire droite ➔ une contusion hépatique
- Un empatement douloureux de la fosse lombaire ➔ contusion rénale
- TR : CDS Douloureux ➔ péritonite  
CDS bombé ➔ épanchement sanguin

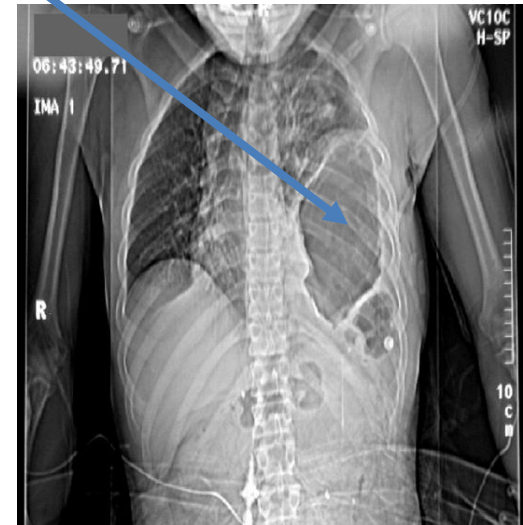
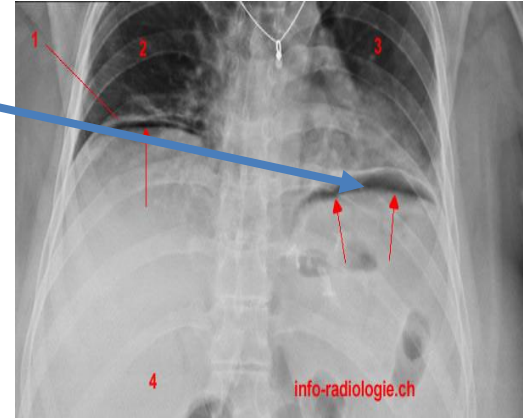
# Les examens complémentaires :

## a) Radiographie du thorax (+++) +ASP



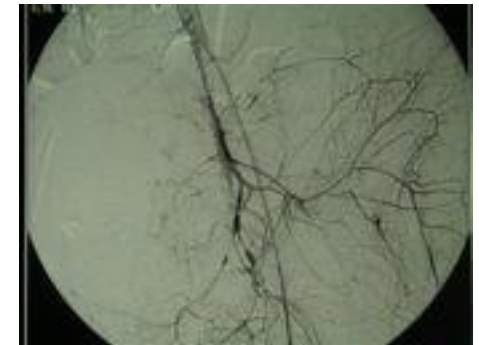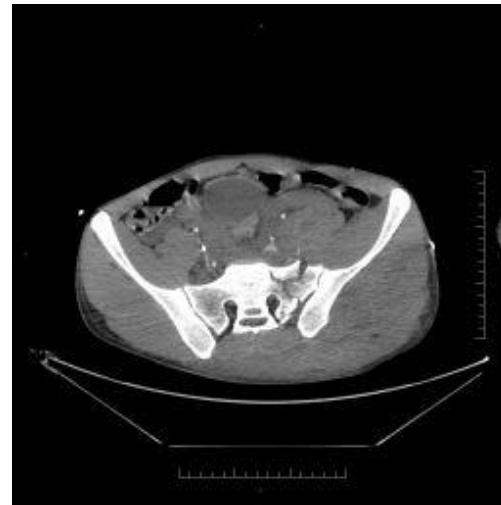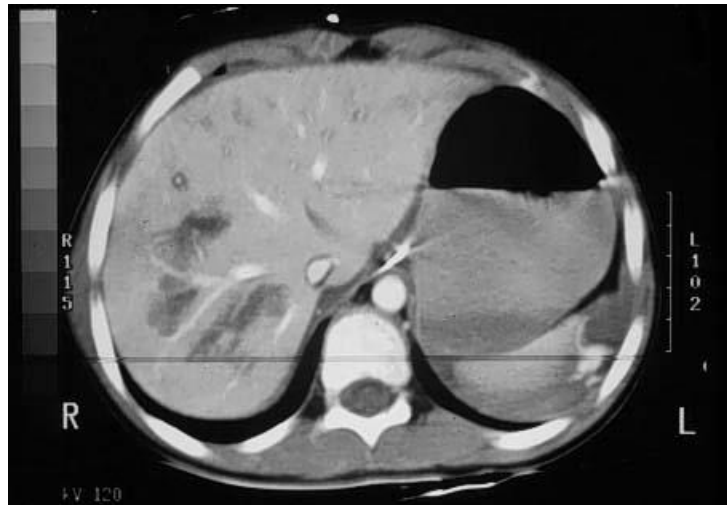
pneumopéritoine /

image intrathoracique



## **b) Le scanner hélicoidal** : sans puis avec injection de PDC iodé

- Évaluation précise des lésions
- une meilleure étude des organes pleins
- **angiographies hélicoïdales** (extravasation du produit de contraste)

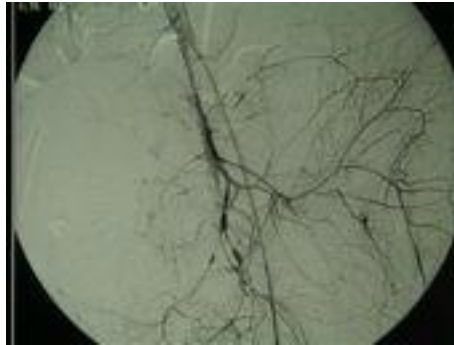

[complément à l'échographie lorsqu'un TRT non opératoire est envisagé]

## c/ Quelle est la place des explorations invasives?

### ❑ L'artériographie: méthode invasive

- **Son principal intérêt est trt** et ne doit être réalisée que lorsque qu'on envisage une embolisation à visée thérapeutique

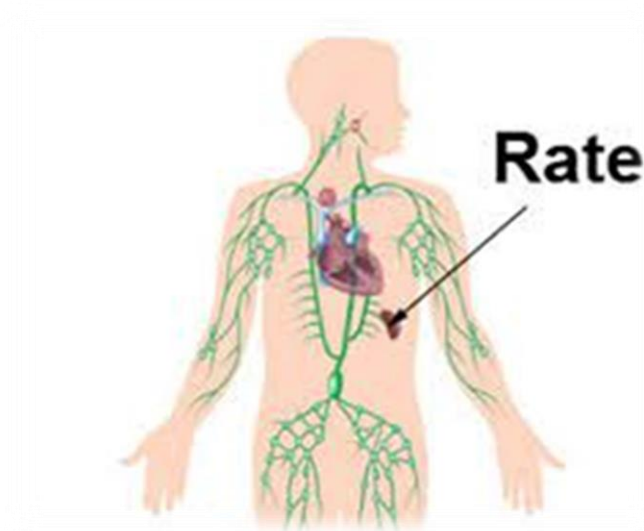


### ❑ la coelioscopie exploratrice: **Son principal intérêt est diagnostic,**

- Elle permet d'éviter une laparotomie abusive dans 2/3 des cas.
- Mais CI chez blessé instable ou présentant un pneumothorax

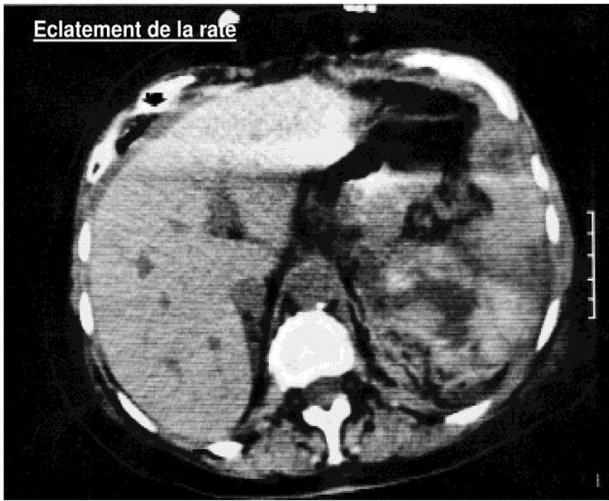
# Traumatisme de La Rate:

- organe richement vascularisé, très spongieux donc fragile d'où, un risque hémorragique en cas de choc abdominal violent
- Lésions résultent habituellement d'un ovr porté sur HG



# ➤ Clinique :

- Douleur sous HG irradiante vers l'épaule gauche (signe de KEHR)
- le patient est allongé en chien de fusil pour calmer la douleur
- l'état de choc est lié à l'importance de l'hémorragie
- **Lésions associées ++: diaphragme, rein gauche**



MAL DE DOS, ENTORSE, TENDINITE...

**POSITIONS ANTALGIQUES DE LA RÉGION LOMBAIRE**

Suite à un lumbago, il est dans un premier temps utile de placer la personne dans une position qui diminue les pressions au niveau des derniers disques lombaires.

Indications

Les positions sont indiquées dans les cas suivants :

- lumbago / lombalgie
- sciatique / cruralgie
- tensions lombaires et/ou sacro-iliaques

**Positions dorsales de soulagement lombaire**

✓ Surélever les pieds à 90° environ

**Position latérale de soulagement lombaire**

✓ Position dite en chien de fusil  
✓ Évite les contraintes dorso-lombaires

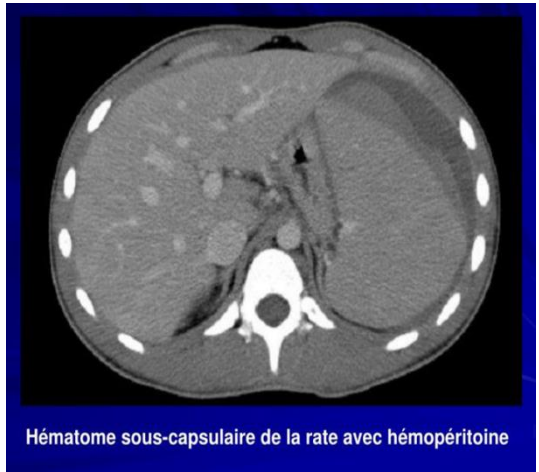
Actions

- Soulager les pressions discales au niveau lombaire
- Limiter les contractures musculaires réflexes

**à savoir**

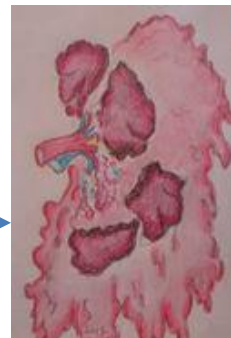
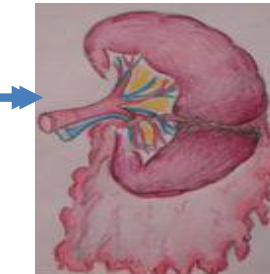
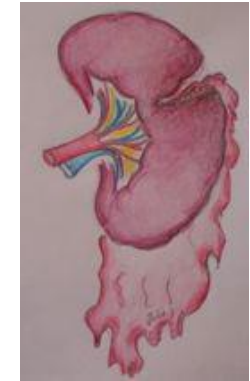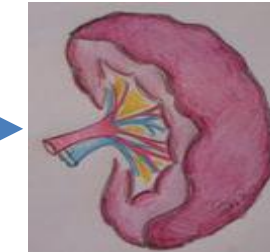
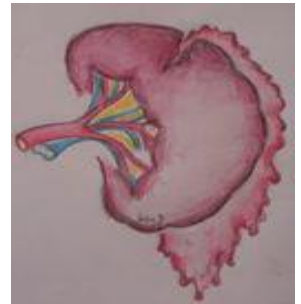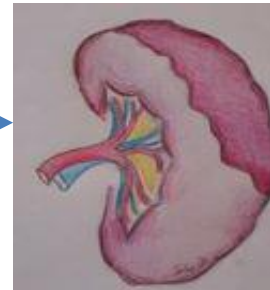
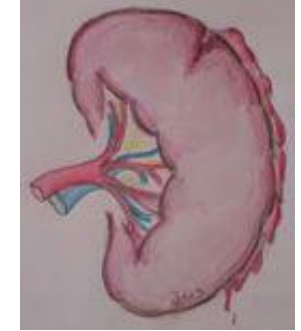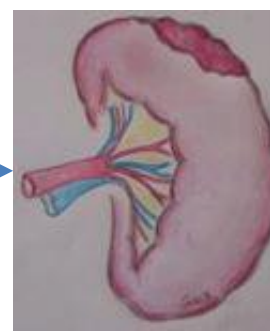Des contractures musculaires réflexes s'installent très vite au niveau des muscles lombaires. Il est de ce fait souhaitable de positionner un pack chaud sur cette région dans un but de relâchement musculaire.

118



# Classification par grade des lésions spléniques:

- **Grade 1 :**
  - Hématome sous-capsulaire < 10%
  - Lacération < 1 cm
- **Grade 2 :**
  - Hématome parenchymateux 10-50%
  - Lacération 1-3 cm
- **Grade 3 :**
  - Hématome parenchymateux > 50%
  - Lacération > 3 cm
- **Grade 4 :**
  - fracture d'un segment
  - Lacération atteignant les vaisseaux avec dévascularisation (> 25% de la rate)
- **Grade 5 :**
  - Rate rompue ou détruite
  - Dévascularisation complète



## ❑ Le TRT non opératoire

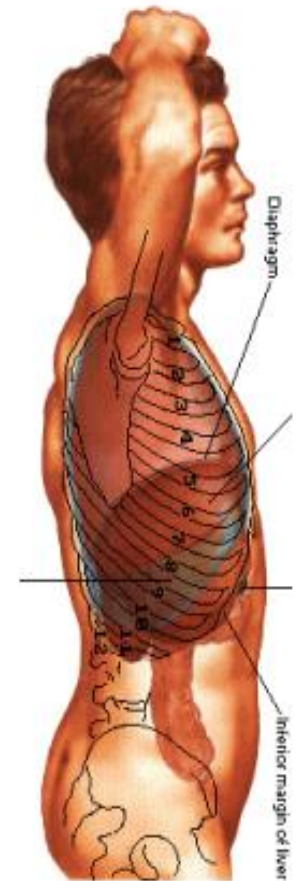
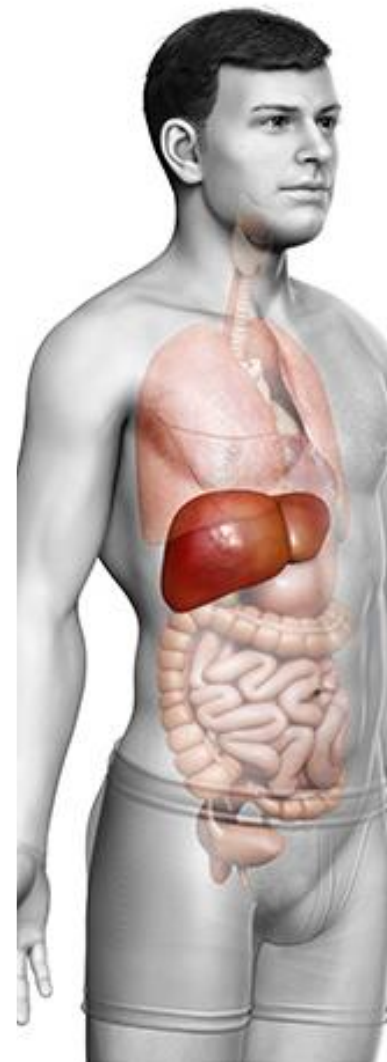- trouve sa meilleure indication ( Grade 1,2,3)
- Durée de surveillance:10 à 15 jours

Ruptures différées après l'accident.



❑ Le foie est l'organe le + volumineux et vulnérable comme la rate lors des OTR abdominaux.

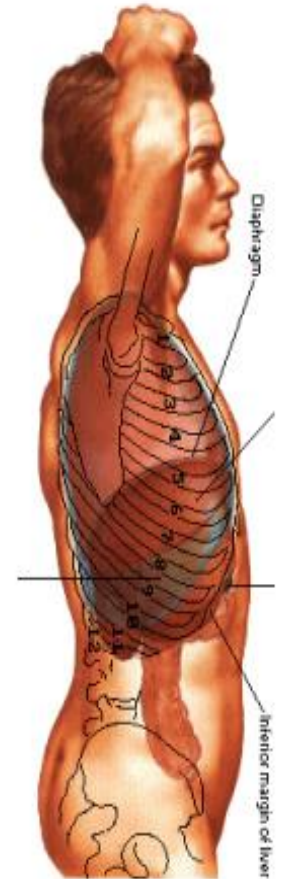
• CONTUSIONS : 90% Au cours des :  
❑ AVP .



- résultent habituellement d'un ovr porté sur HD,
- la persistance d'une instabilité HD + à une anémie témoignent une hémorragie sévère.

## L'examen clinique...

- Retrouve une ***contusion basi-thoracique droite***
- Érosions cutanées, ***douleur et défense de l'hypochondre droit***
- ***Douleur scapulaire droite***
- Fractures de côtes basses à droite
- ***Hémopéritoine*** sauf en cas d'hématome sous-capsulaire non rompu
- ***Choc hémodynamique quelquefois gravissime et irrécupérable***



# Classification par grade des lésions hépatiques «Mirvis et Moor »

## G 1

- Hématome sous-capsulaire < 10% de la surface
- Lacération < 1 cm de profondeur

## G 2

- Hématome sous-capsulaire, entre 10 et 50% de la surface,
- Lacération profonde de 1-3 cm

## G 3

- Hématome sous-capsulaire > 50% de la surface,
- Lacération > 3 cm de profondeur

## G 4

- Atteinte du parenchyme impliquant 25-75% d'un lobe hépatique

## G 5

- Blessures veineuses juxtahépatiques ( VC rétro-hépatique ou VSH)

## G 6

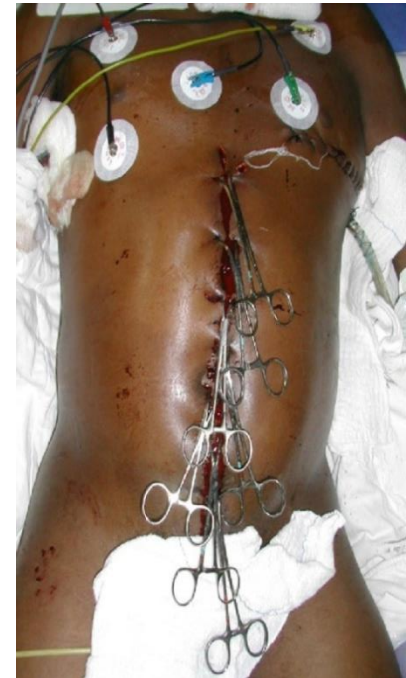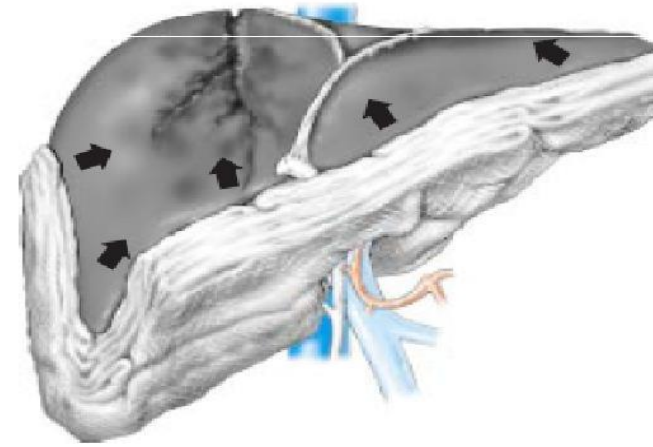
- Avulsion hépatique

# Une laparotomie exploratrice chez les patients instables.

## Le «Damage Control » :

### « Concept laparotomie écourtée »

- les interventions longues et complexes sur des blessés précaires → au DC en rapport avec **l'acidose, l'hypothermie et la coagulopathie**
- technique: un ou plusieurs "packing" (tassement de grandes compresses autour des zones qui saignent),
  - Otr du foie:
  - « packing» sous le foie en le comprimant contre le diaphragme, → hémostase temporaire



# *Prise en charge thérapeutique*

- **Connaître les rares indications d'exploration chirurgicale :**  
**3 situations :**
  - lésion grade 4 ou 5
  - instabilité HD persistant malgré la réanimation;
  - présence de lésions associées nécessitant une exploration chirurgicale (organe creux, rate ou foie).

**[Le plus souvent le trt est non opératoire (TNO) sous couvert d'une surveillance clinique et Rx armée]**

## Le polytraumatisme

- La méconnaissance d'une lésion intra-abdominale peut être fatale.
- Il est donc indispensable devant tout polytraumatisé d'évoquer une atteinte intraabd et de réaliser systématiquement une échographie.

### Les traumatismes thoraco-abdominaux : lésions associées

- fractures de côtes avec des épanchements pleuraux,
- une contusion pulmonaire +
- **Une rupture diaphragmatique: à gauche +++**

### Les traumatismes pelvi-abdominaux : otr violents

Lésions abd + à des fractures du bassin parfois complexes

- des complications urinaires à type de :
  - uropéritoine par rupture vésicale
  - Rupture de l'urètre postérieur ➡ urétrorragie et un globe vésical

# OTR OUVERTS: PLAIE ABDOMINALE

60%: plaies abdominales pures

30%: plaies thoraco- abdominales

10%: " pelvi-abdomino- fessières

1/ Faire le DG de pénétration est évident devant la :

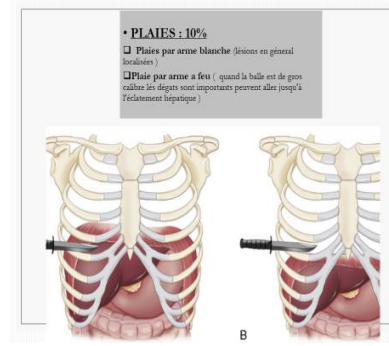
- **Présence d'une éviscération.**

2/ Faire le dg de perforation de l'intestin

- **Un tableau péritonéal franc**

Ou

- **l'issue d'un liquide digestif par la plaie**




## Objet empalé



- Laisser en place
- Immobiliser
- **NE PAS PALPER** l'abdomen
- Soutien psychologique

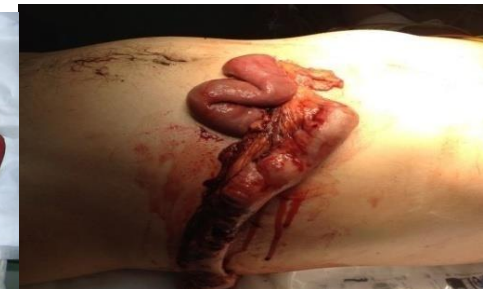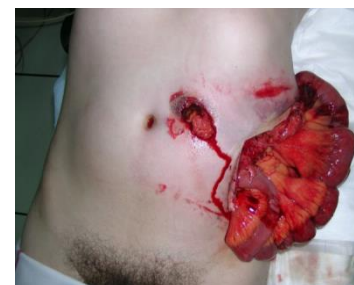Fig 7-7. Une planche de bois est entrée par le côté droit de l'abdomen, perforant le diaphragme, lézant la rate, l'estomac et le foie. Ce patient a survécu. (Extrait de London PS, A colour atlas of diagnosis after recent injury London: Wolfe, 1996.)

## Éviscération



- **LAISSER EN PLACE**
- **NE PAS MOBILISER JAMBES**
- **COUVRIR :**
  - Compresses stériles larges humidifiées (sérum  $\theta$  STERIL)
  - Recouvrir les compresses humides d'un large pansement sec (conserve la température du patient)

Fig. 7-8. Éviscération abdominale. (Extrait de McSwain NE Jr, Paturas JL. The basic EMT : comprehensive prehospital patient care. 2<sup>nd</sup> Ed. St Louis, Mosby : 2001.)



# CONDUITE THÉRAPEUTIQUE GÉNÉRALE

## En réanimation

- **En permanence lutter contre l'hypothermie** (couverture chauffante, transfusion de solutés réchauffés, lavage péritonéal au sérum chaud)
- **Corriger l'acidose.**
- surveillance stricte à chaque blessé et noter les critères évolutifs (**comme le nbre de culots globulaires transfusés**)
- **Savoir reconnaître les candidats à une abstention chirurgicale possible** (en accord avec les chirurgiens)

# INDICATIONS DE LAPAROTOMIE EN URGENCE

1. **Choc hypovolémique non contrôlable** (saignement actif)
2. **Association à d'autres lésions intra- ou extra-abdominale** engageant le pronostic vital
3. **Péritonite évidente**
4. **Hémorragie extériorisée**
5. **Arme blanche in-situ** (qui ne pourra être enlevée qu'au BO)
6. **Eviscération**

# INDICATIONS POUR UN TRT CONSERVATEUR TNO ET/OU ARTÉRIOEMBOLISATION

- 1- **+++ La stabilité hémodynamique : PA syst > 90, FC < 110**  
spontanément ou après remplissage vasculaire maxi de 2 L
2. **Transfusion sanguine < 3 CG** (critère évolutif)
3. **Absence d'association lésionnelle intra-abdominale**
- 4 **Plateau technique RX et interventionnelle disponible en permanence (Echo, TDM, Artério)**
5. **Plateau technique chirurgical disponible en permanence**  
**au cas ou**

# CONCLUSION

- Grâce aux progrès de la réanimation et des moyens thérapeutiques et de surveillance, la PEC des contusions abdominales est basée principalement de nos jours sur les TRT conservateurs.
- En chirurgie de catastrophe ou de guerre:  
L'application des principes du « damage control » est essentielle pour la survie des blessés les plus sévères
- Dans des centres sophistiqués, « l'attentisme armé » sous forme d'une surveillance constante en milieu de réanimation peut éviter à certains blessés, une laparotomie abusive