



PARODONTOLOGIE

SYLLABUS

INTRODUCTION ET TERMINOLOGIE





Faculté de médecine de Tlemcen
Département de médecine dentaire

RESPONSABLE DU MODULE

DR S. BENS SAIDI

- ▶ Service de Parodontologie CHU Tlemcen
soufyane.bensaidi@univ-tlemcen.dz



COURS DE PARODONTOLOGIE
2ÈME ANNÉE MÉDECINE DENTAIRE

SYLLABUS



QUE CONNAISSEZ VOUS DE LA SPÉCIALITÉ ?

Parodontologie - Parodontie

PARODONTOLOGIE

- ▶ La Science qui étudie les structures parodontales, sur le plan anatomique, histologique, physiologique, bactériologique, pathologique et thérapeutique.

PARODONTIE


- ▶ La Branche de la dentisterie qui s'intéresse au diagnostic et au traitement des parodontopathies.

**"A CELUI QUI NE SAIT VERS QUEL PORT
IL NAVIGUE, NUL VENT N'EST
FAVORABLE "**

Sénèque

OBJECTIFS PÉDAGOGIQUES

- ▶ Décrire de manière précise l'anatomie et la structure histologique et microscopique des différents tissus parodontaux
- ▶ Expliquer les mécanismes physiologiques sous-jacents qui régulent la santé parodontale
- ▶ Identifier les différents éléments du milieu buccal
- ▶ Analyser les relations entre la structure anatomique des tissus parodontaux et leurs fonctions



An aerial photograph of a large, curved concrete structure, possibly a stadium or arena, with a path running along its edge. Six blue circular markers are placed along the path, each connected to a horizontal white line. The lines extend to the right, where the text '2ÈME ANNÉE', '3ÈME ANNÉE', '4ÈME ANNÉE', '5ÈME ANNÉE', and '6ÈME ANNÉE' is written in white. The word 'SYLLABUS' is written in large blue letters at the bottom left.

2ÈME ANNÉE

3ÈME ANNÉE

4ÈME ANNÉE

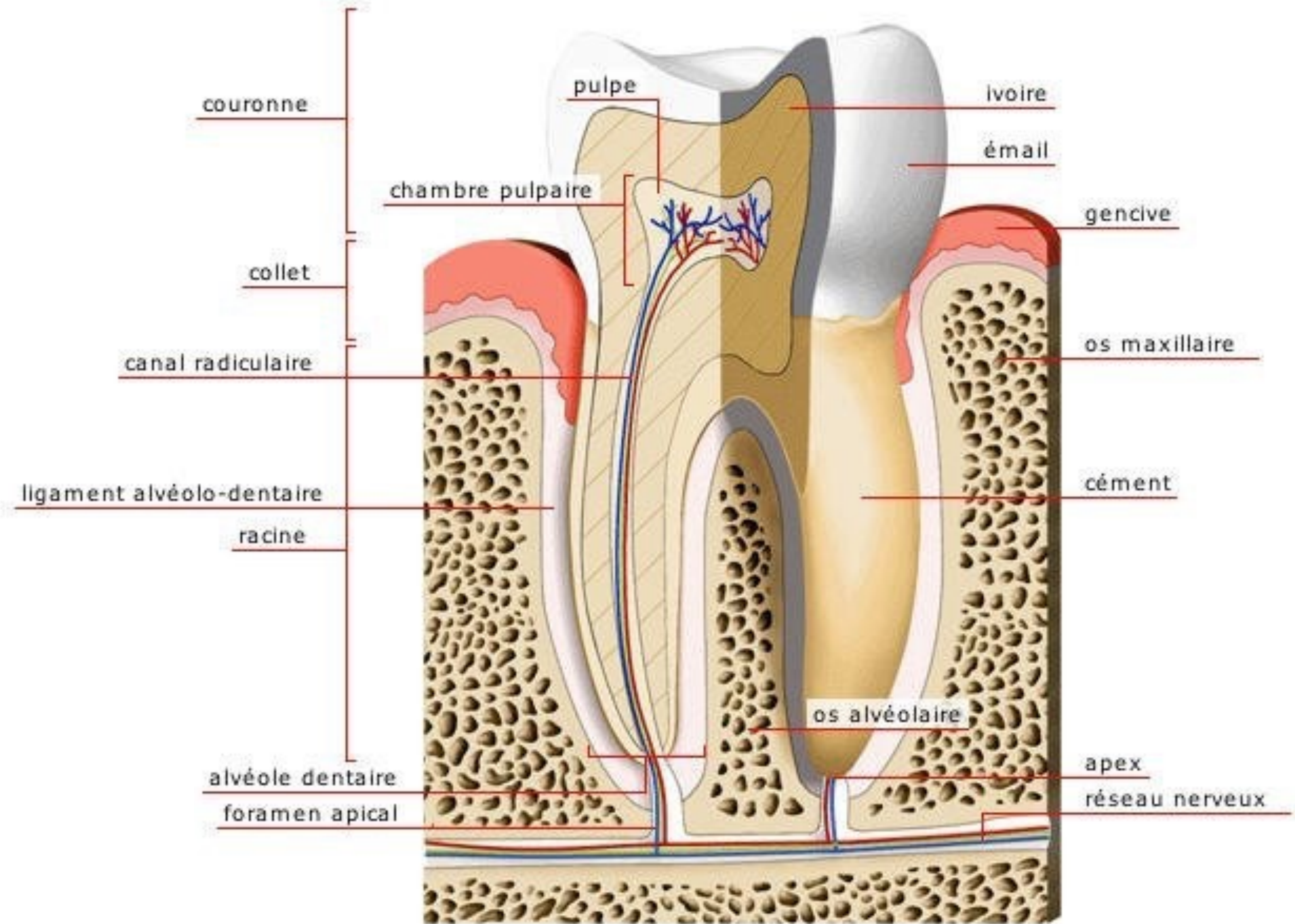
5ÈME ANNÉE

6ÈME ANNÉE

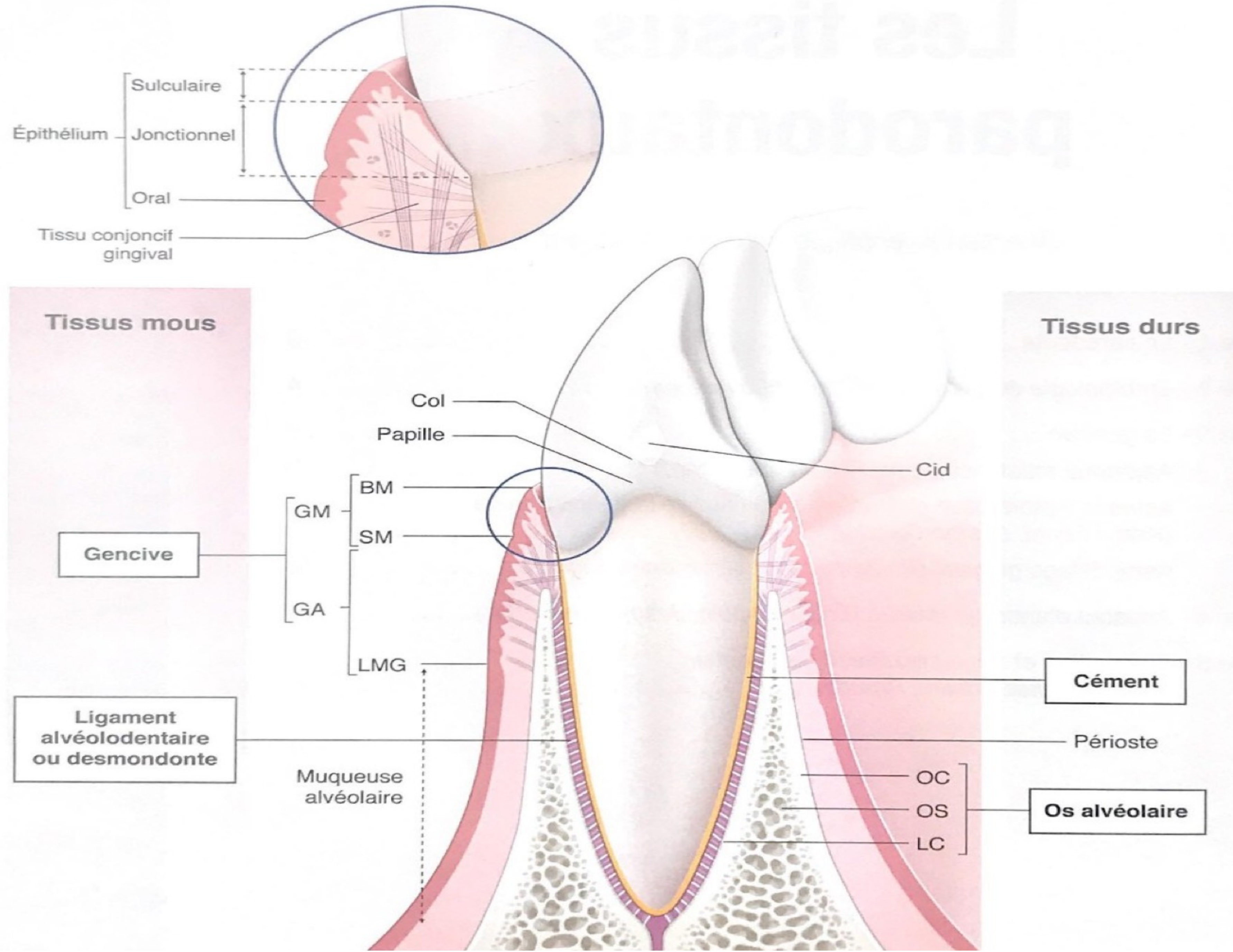
SYLLABUS

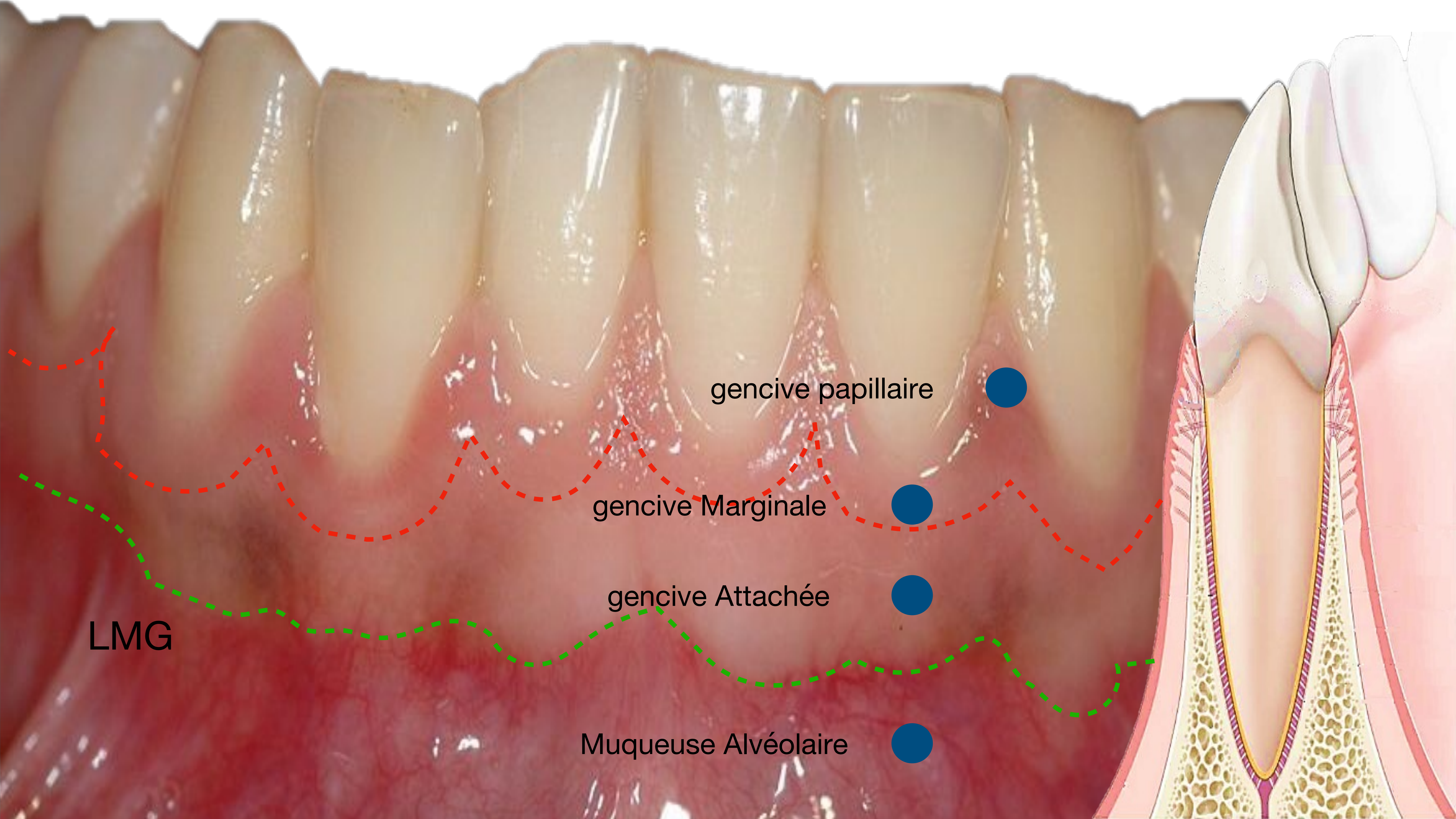
PERI - ΟΔΟΥΣ - ΛΟΓΟΣ

L'ODONTE



LE PARODONTE





gencive papillaire

gencive Marginale

gencive Attachée

Muqueuse Alvéolaire

LMG

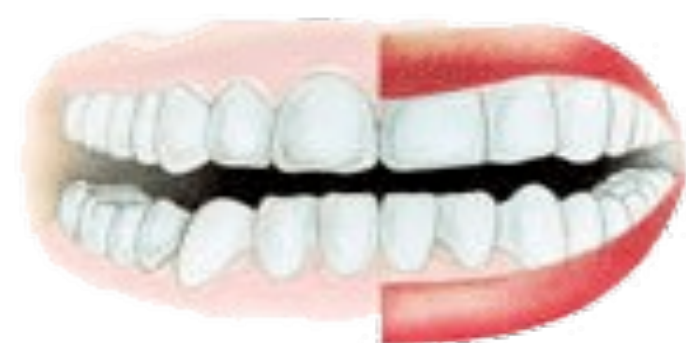

**LE PARODONTE NAIT,
VIT ET MEURT AVEC LA
DENT.**

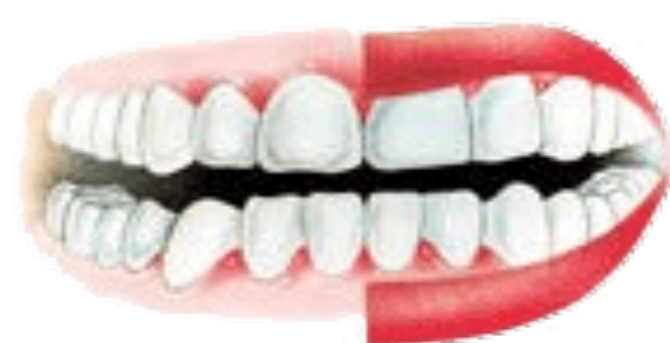N.B.

LA MALADIE PARODONTALE

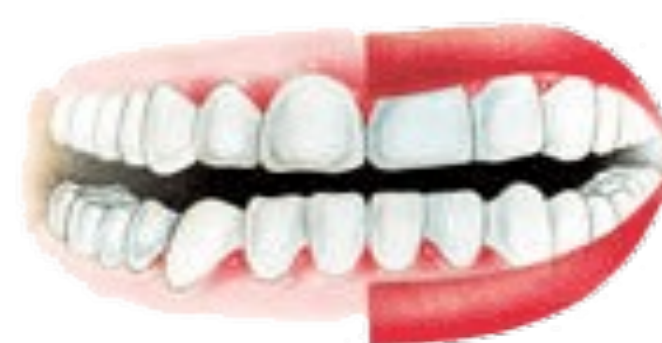Dent saine



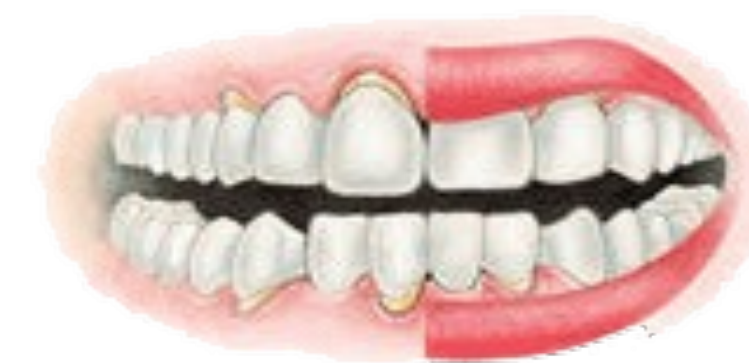Gingivite



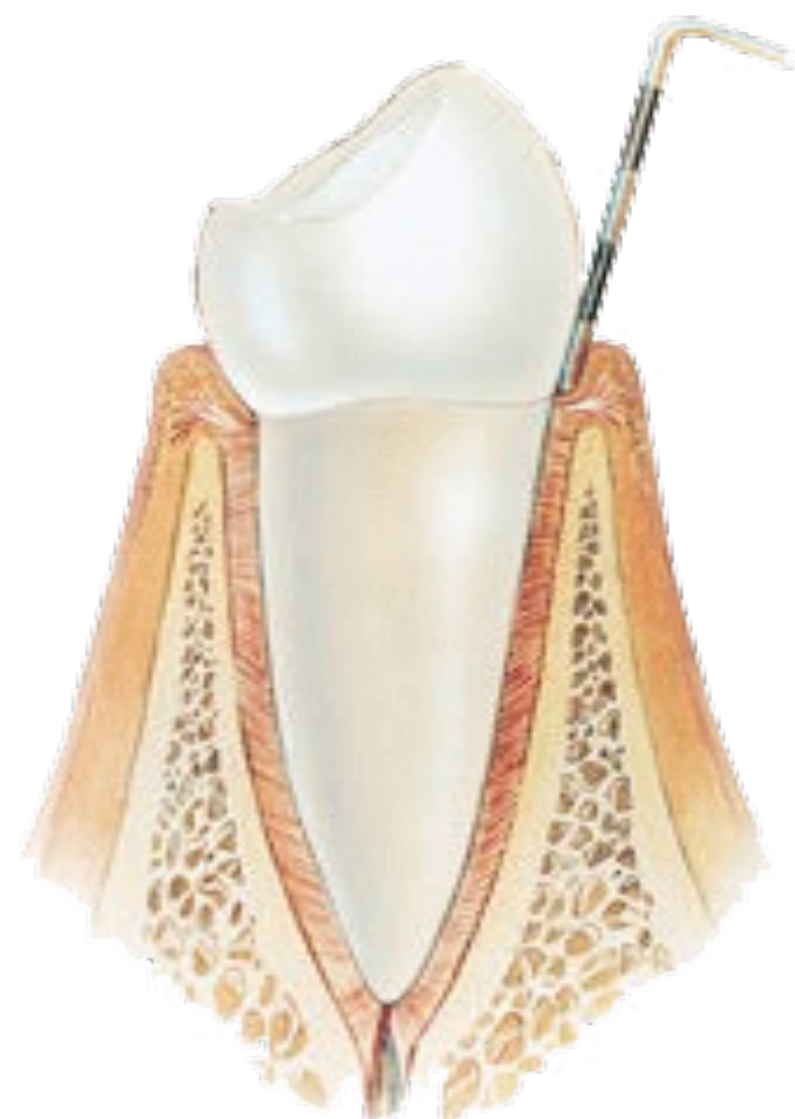
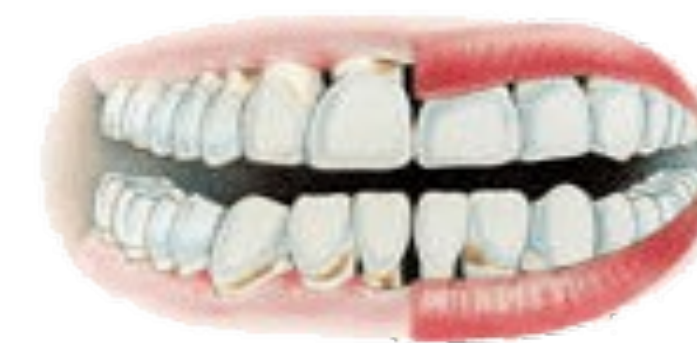Début de parodontie



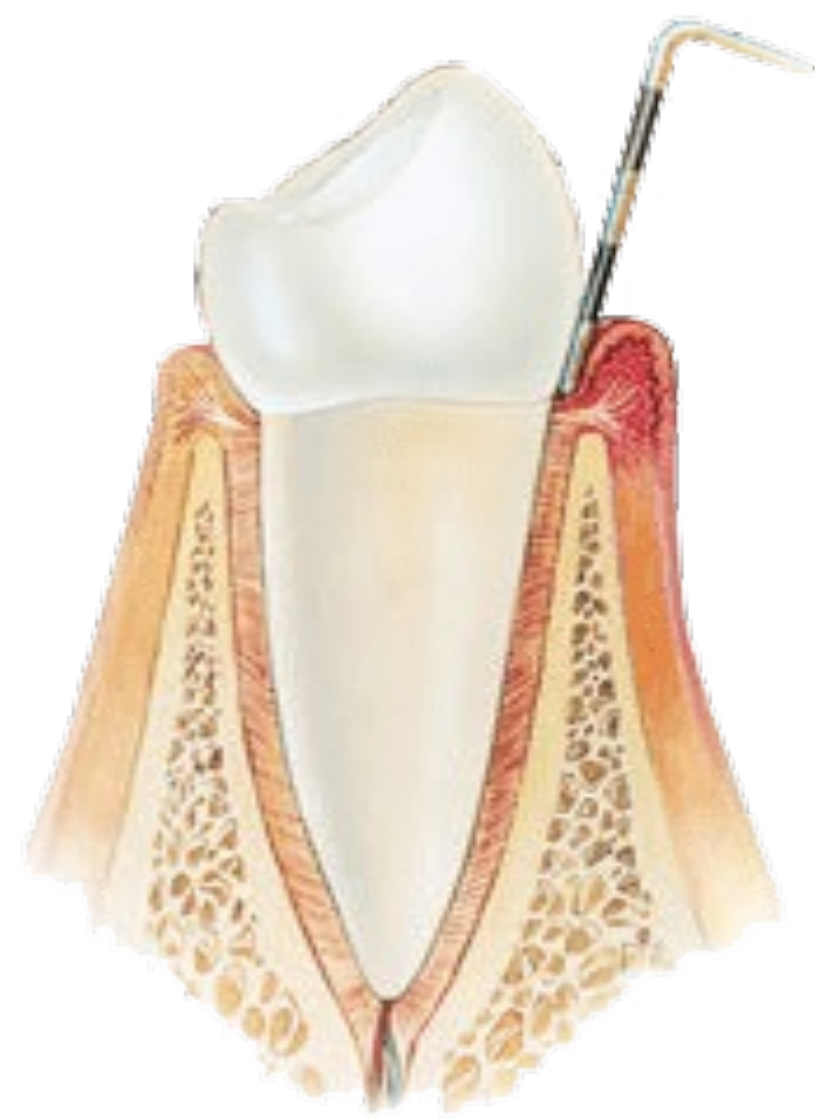
Parodontie avancée



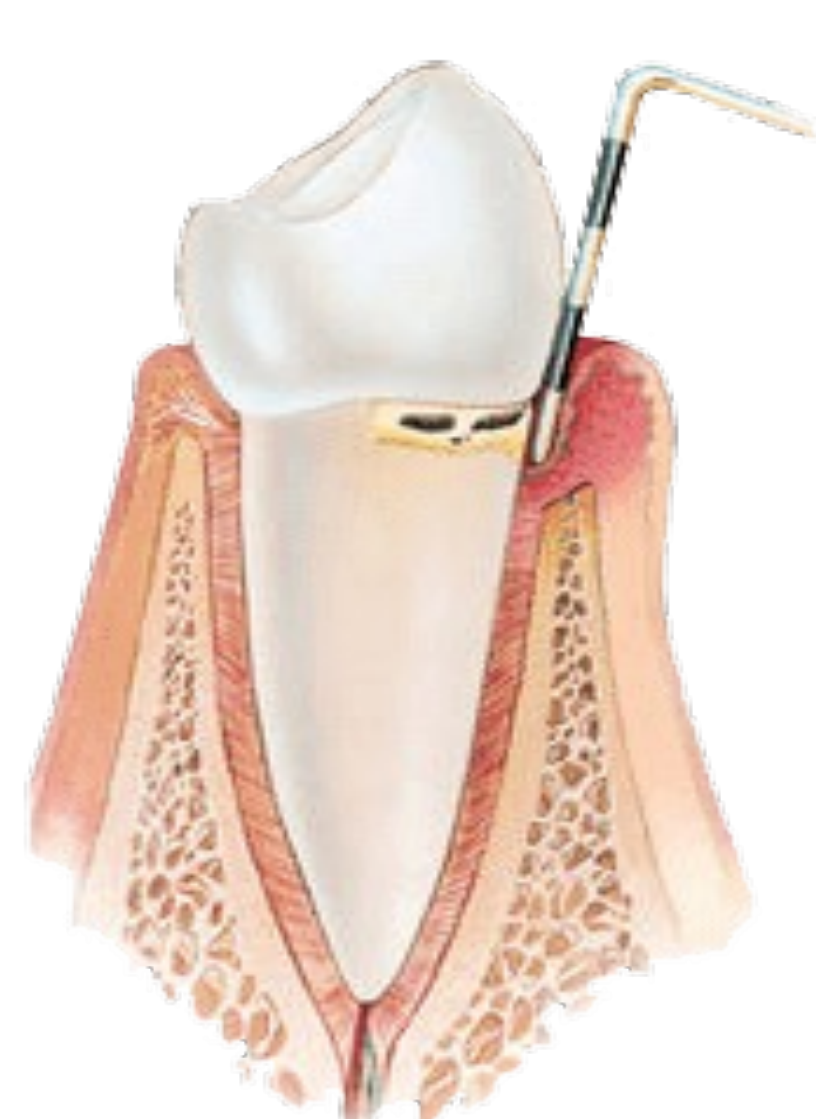
Parodontie sévère



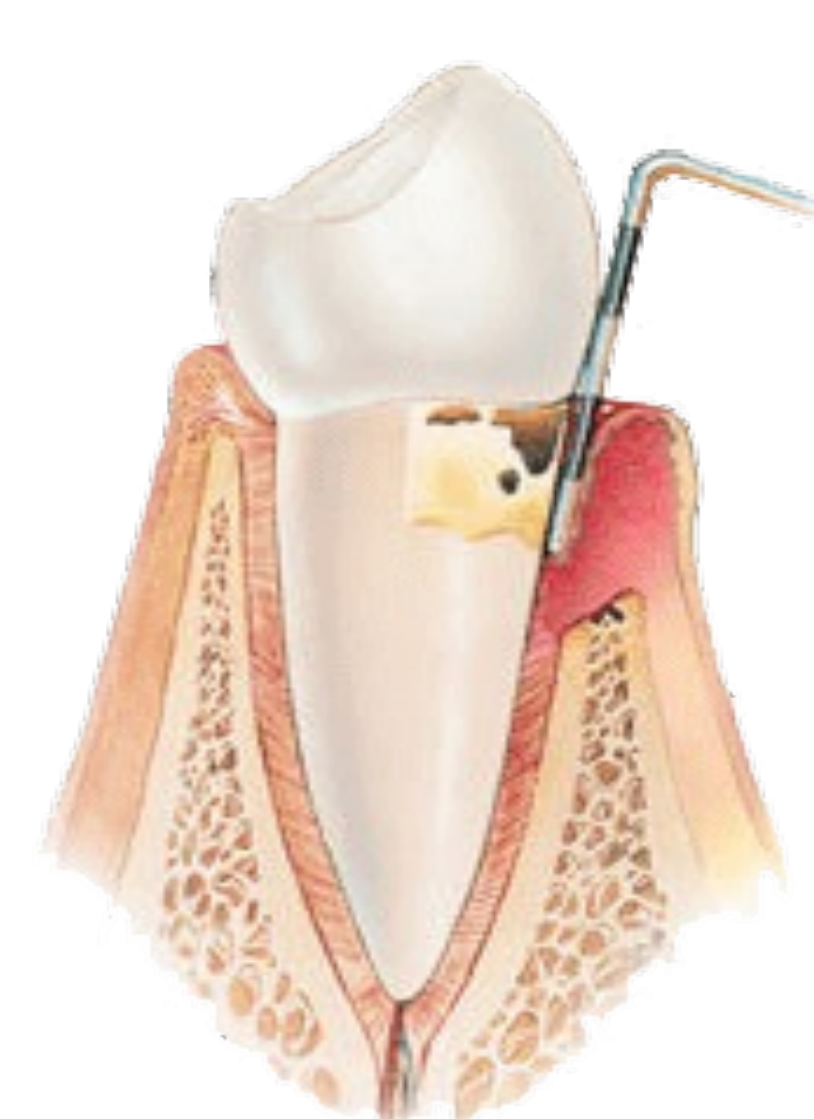
. Dent et parodonte sains



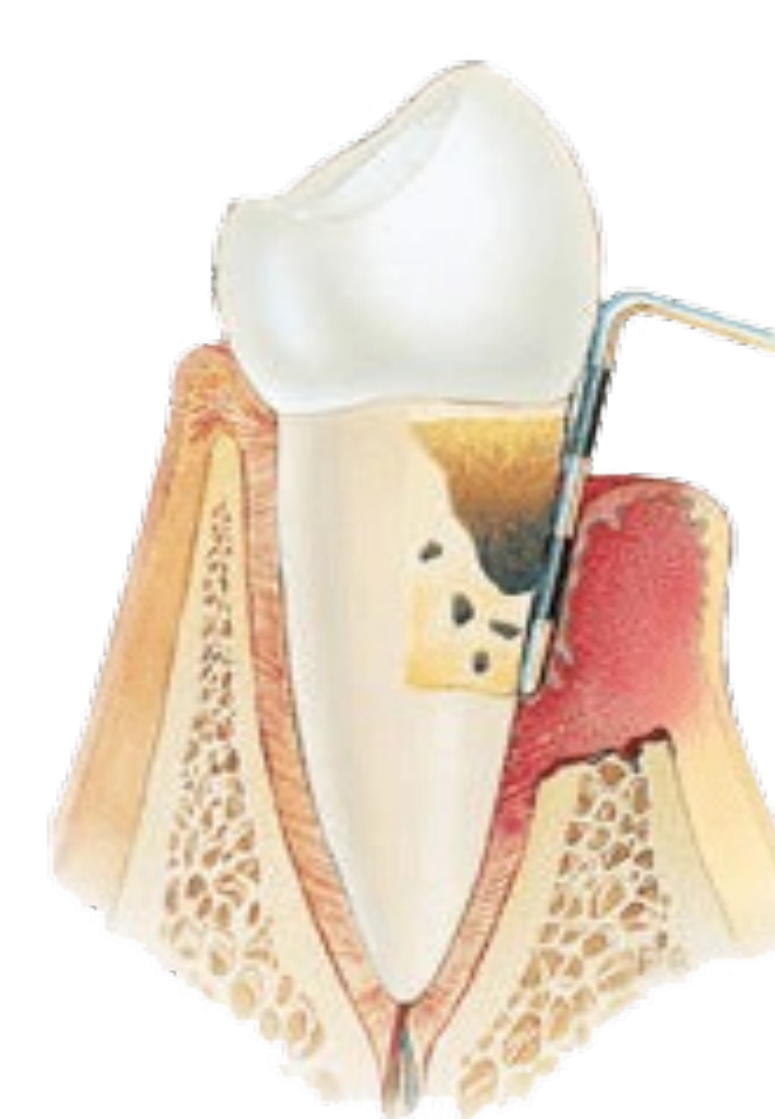
**. La gencive saigne
. Elle est enflée
. Pas de lésion osseuse
. Stade réversible**



**. Lésion osseuse
débutante**

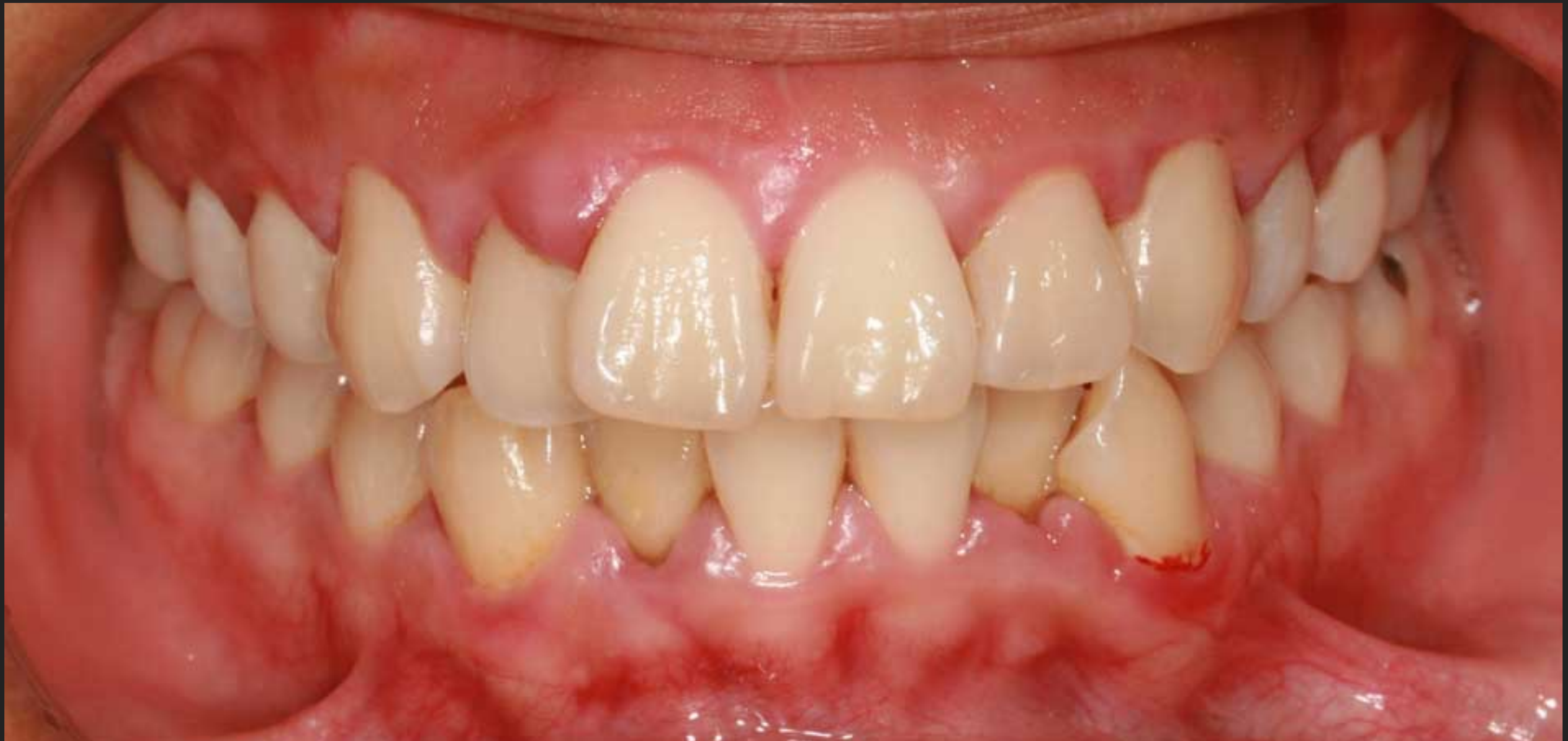

**. Lésion osseuse mportante
. Poche parodontale**

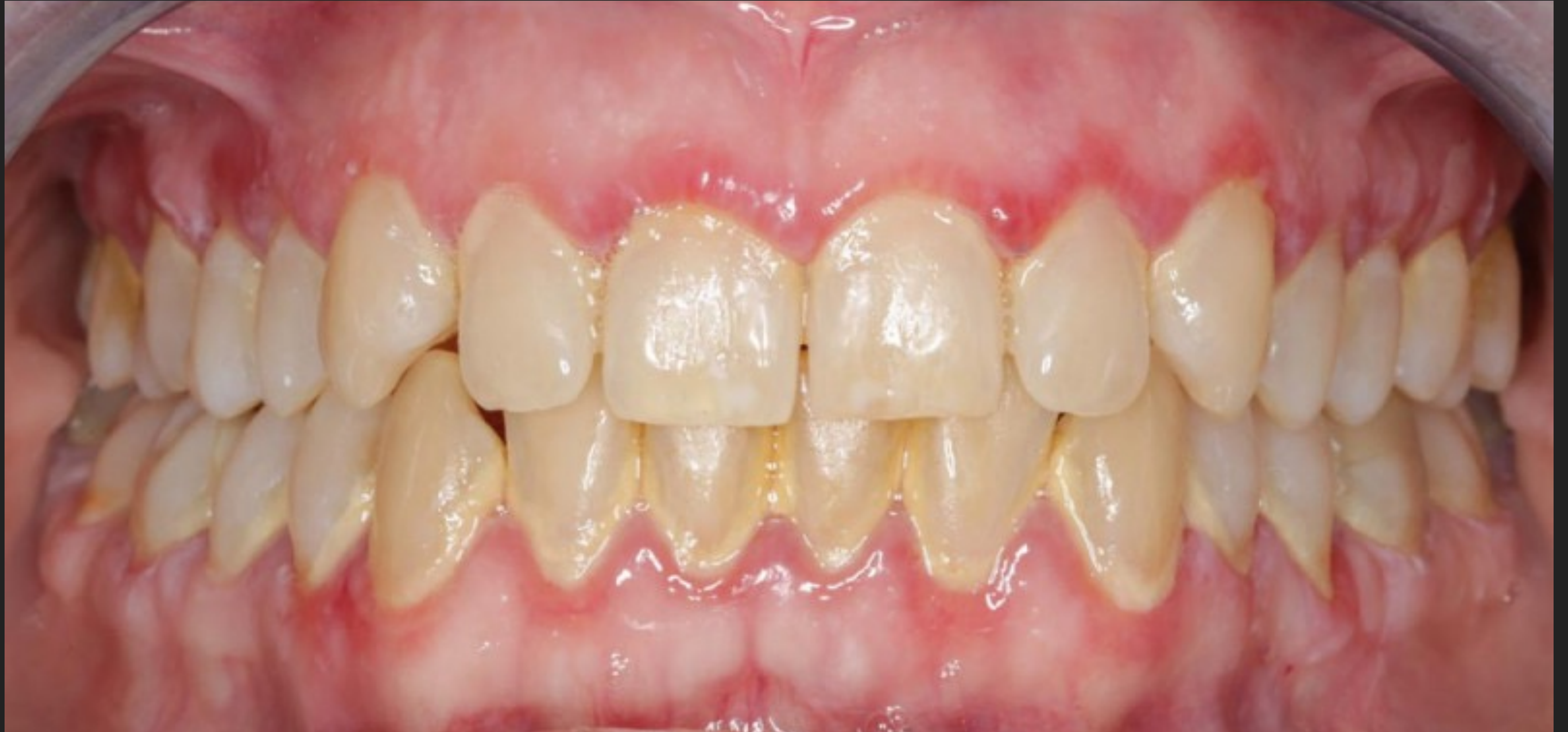

**. Lésion osseuse très aggravée
. Dent mobile
. Perte de dent possible
. Phase terminale**

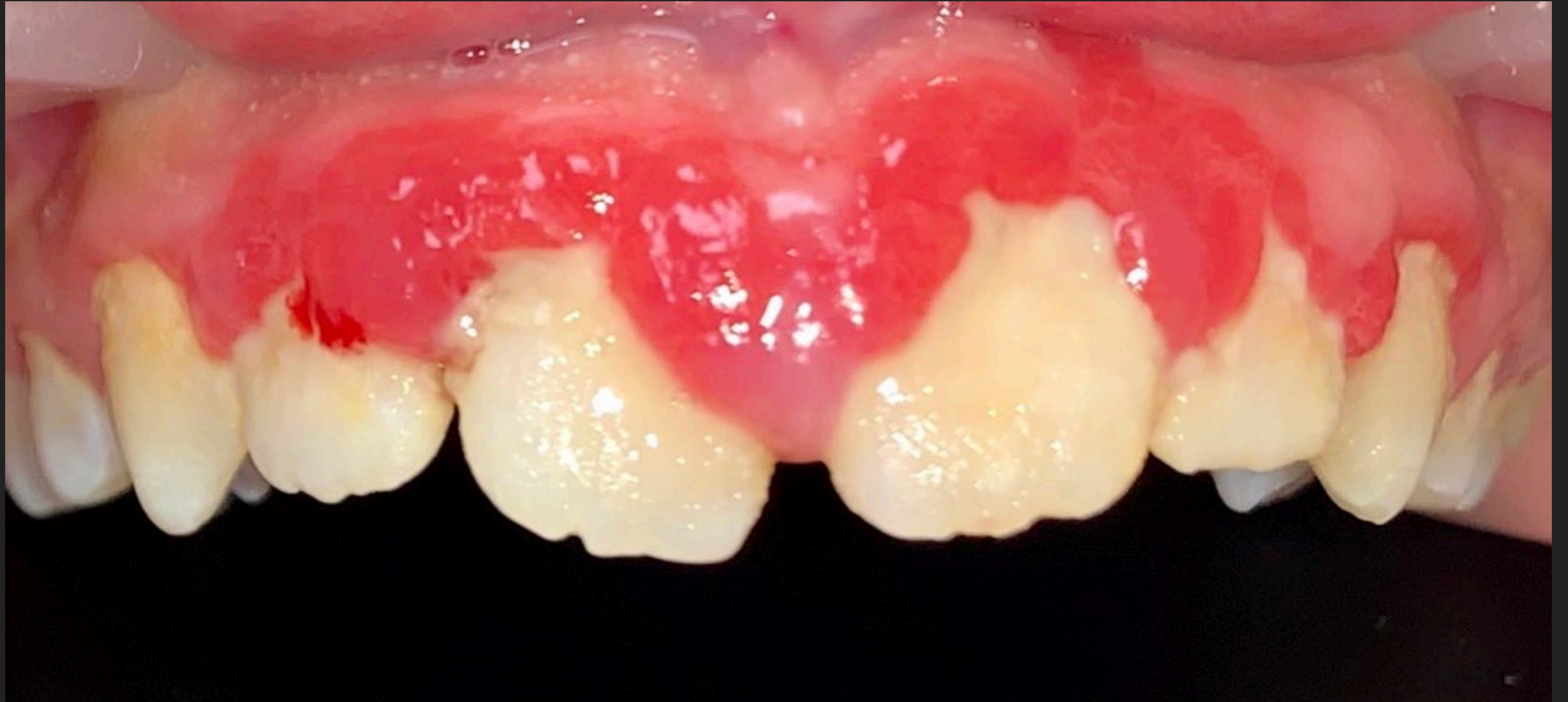
QU'OBSERVEZ VOUS ?



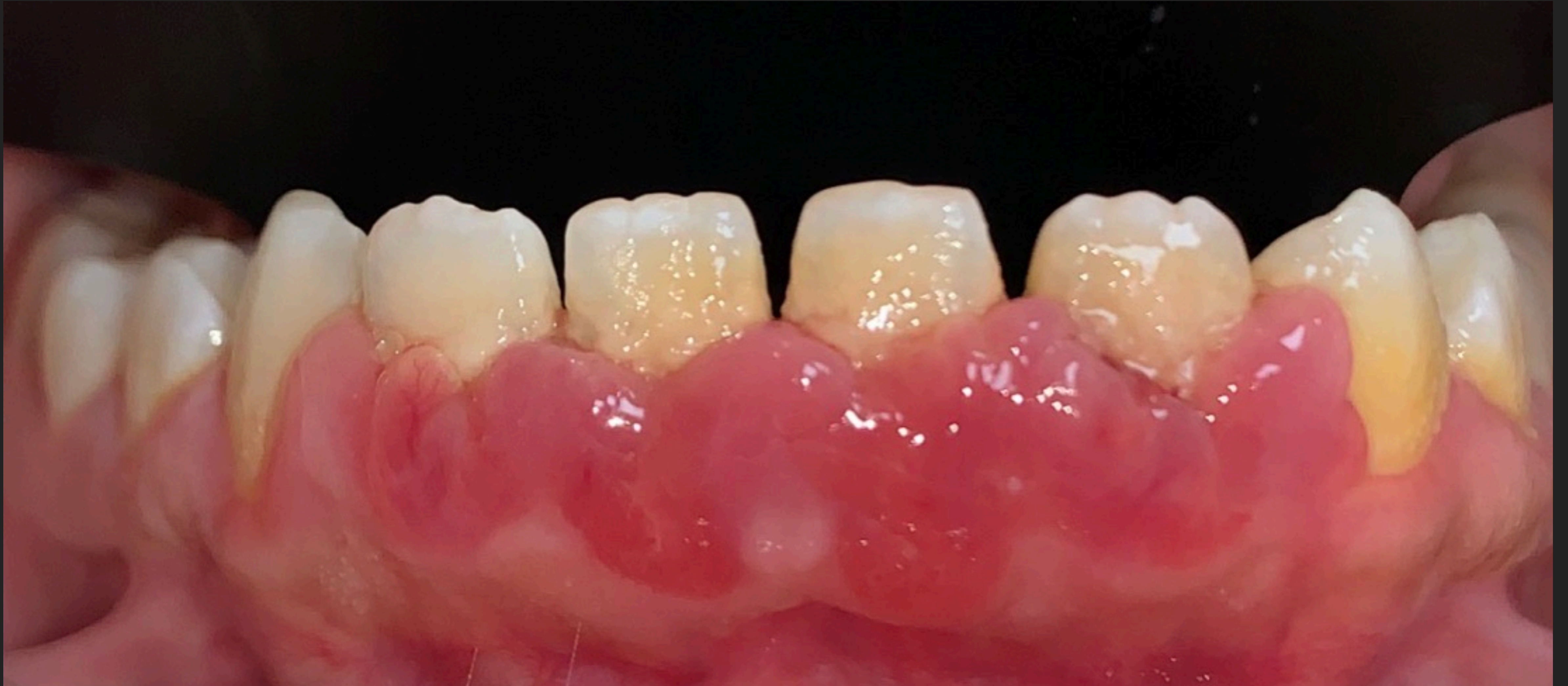GINGIVITE ?



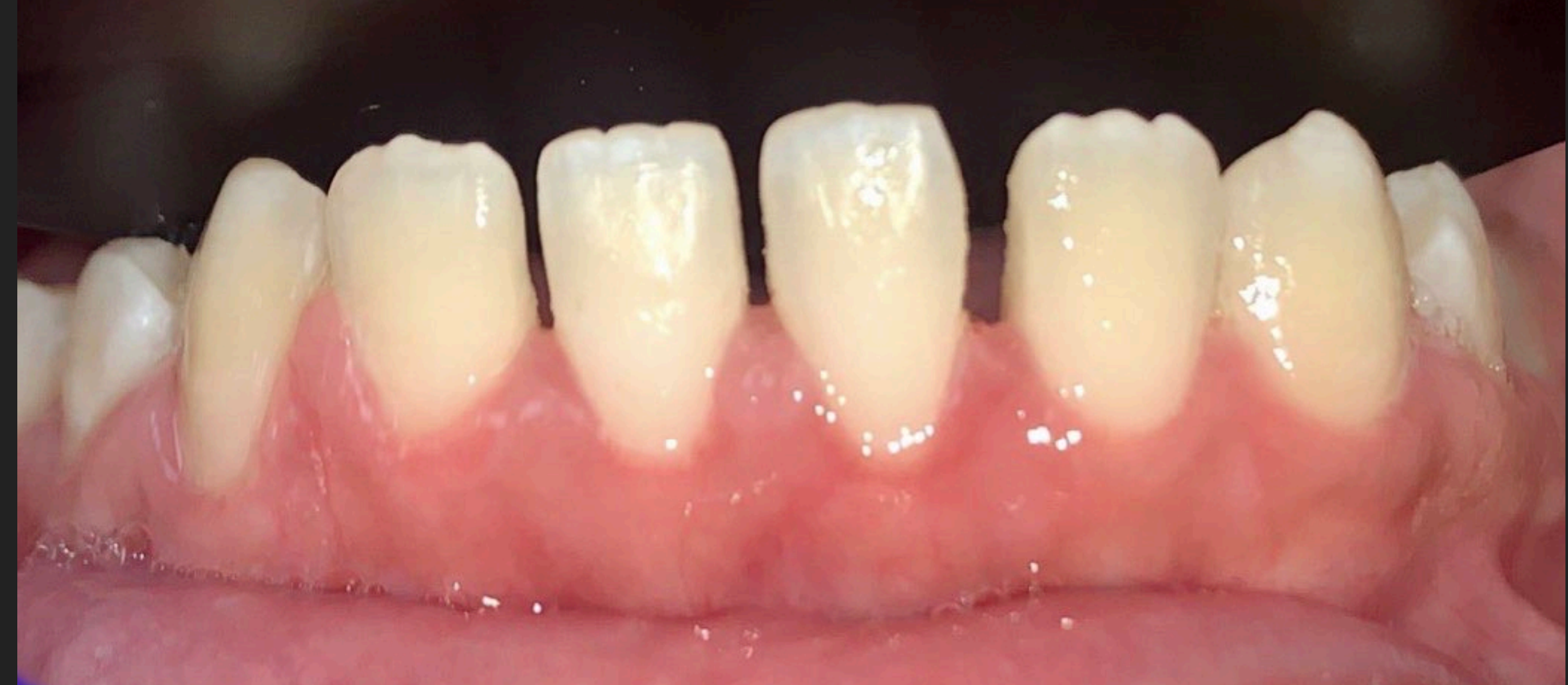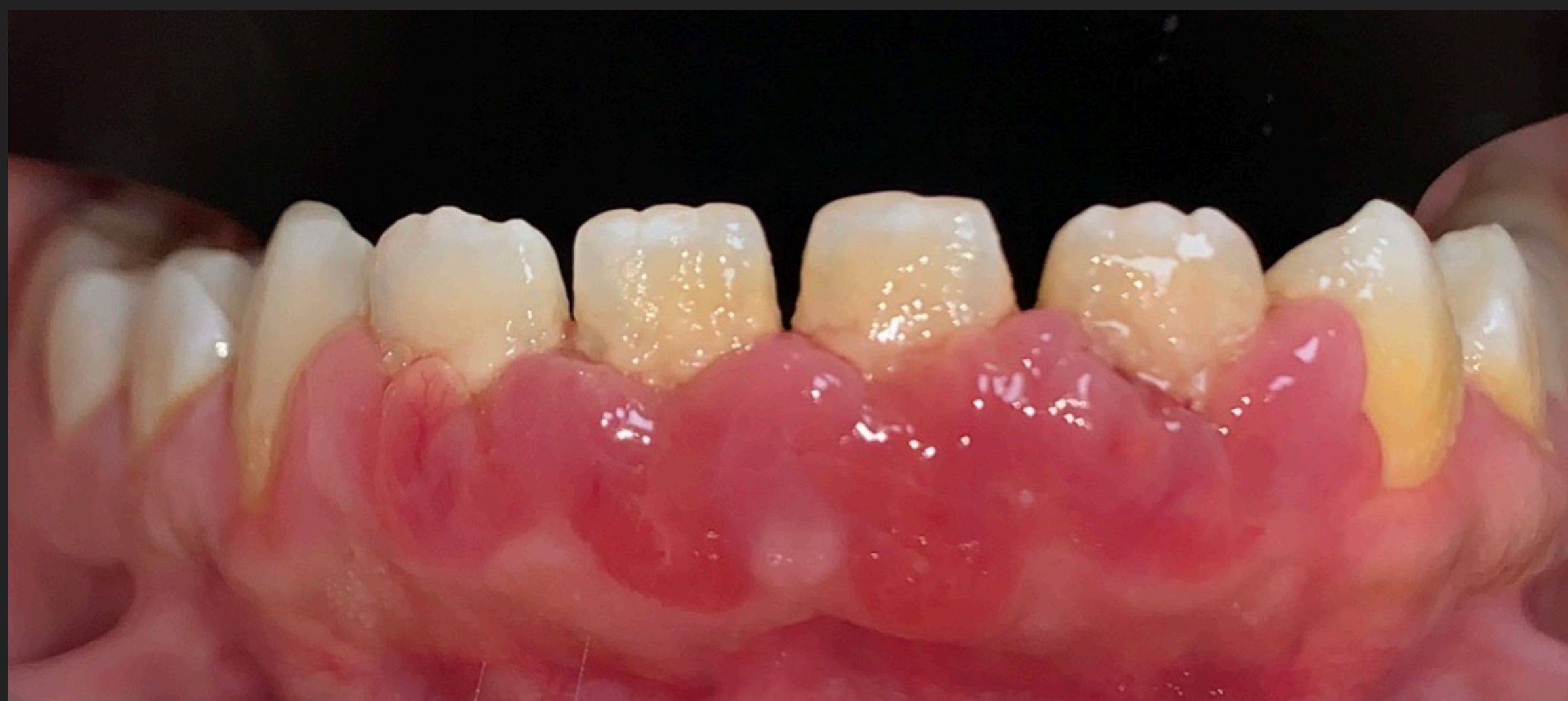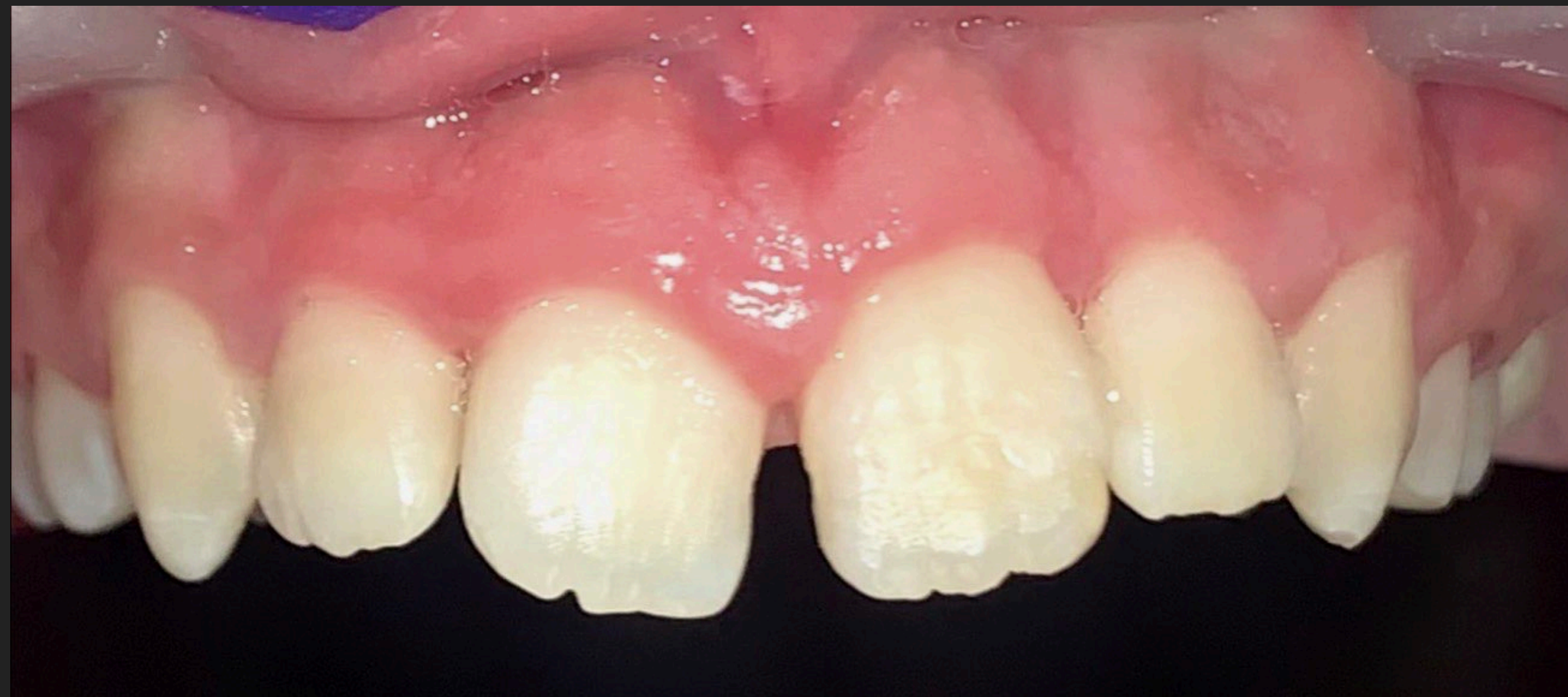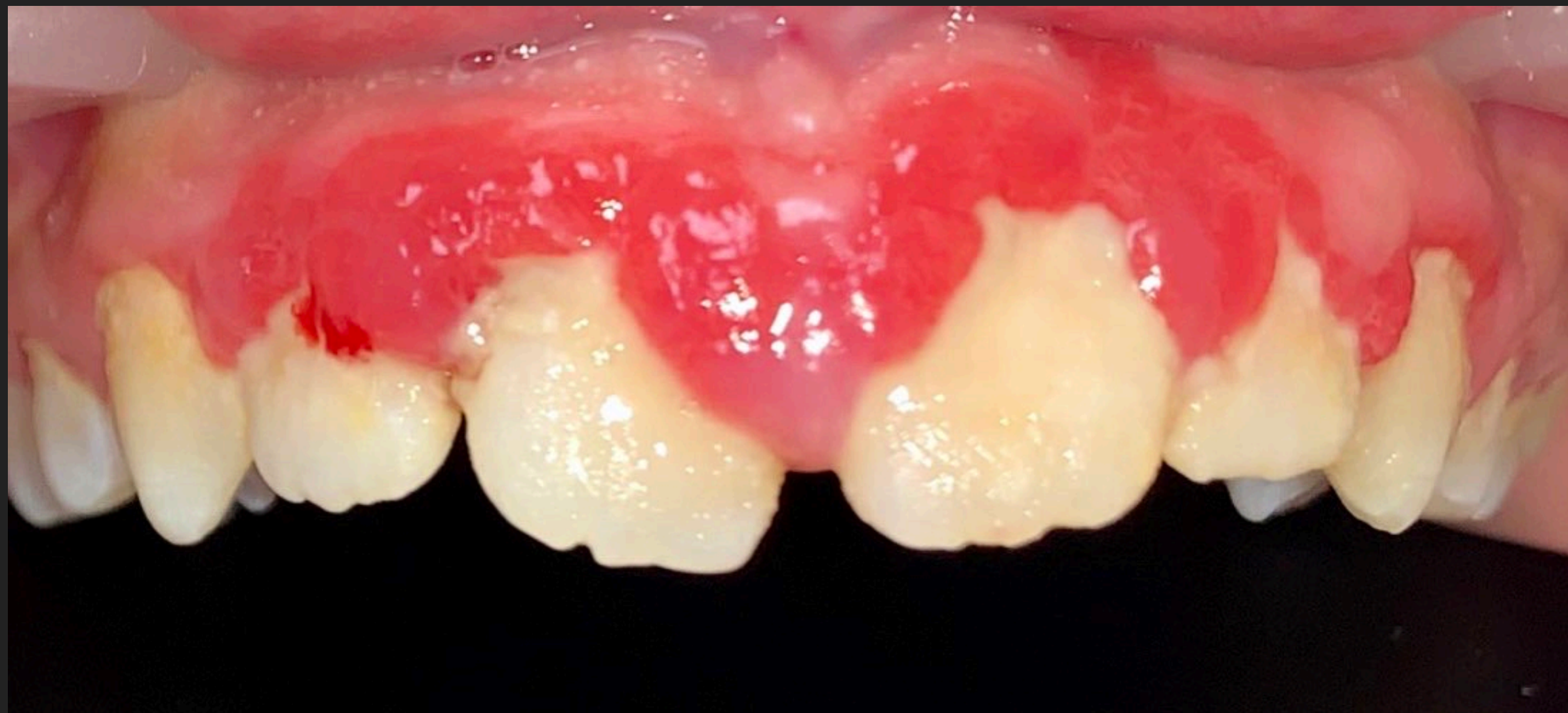GINGIVITE 1



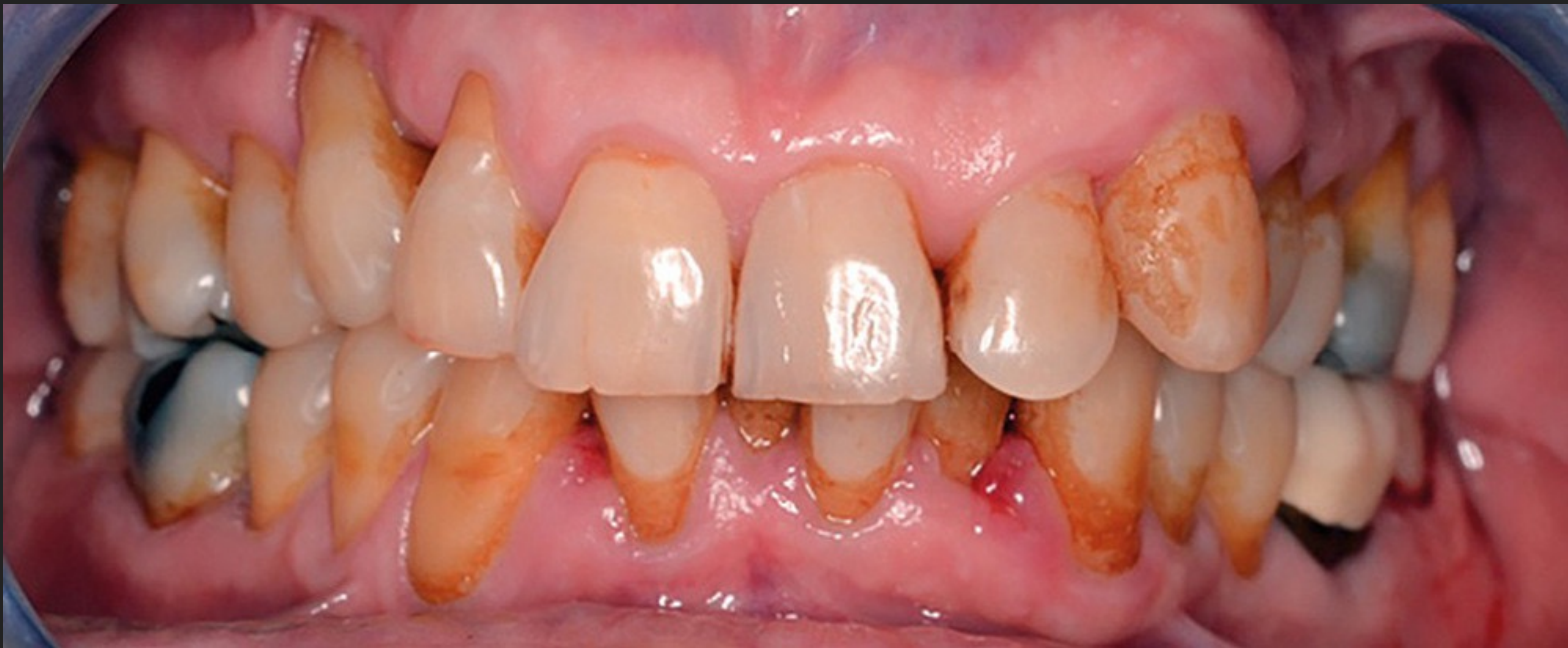GINGIVITE 1



TRAITEMENT

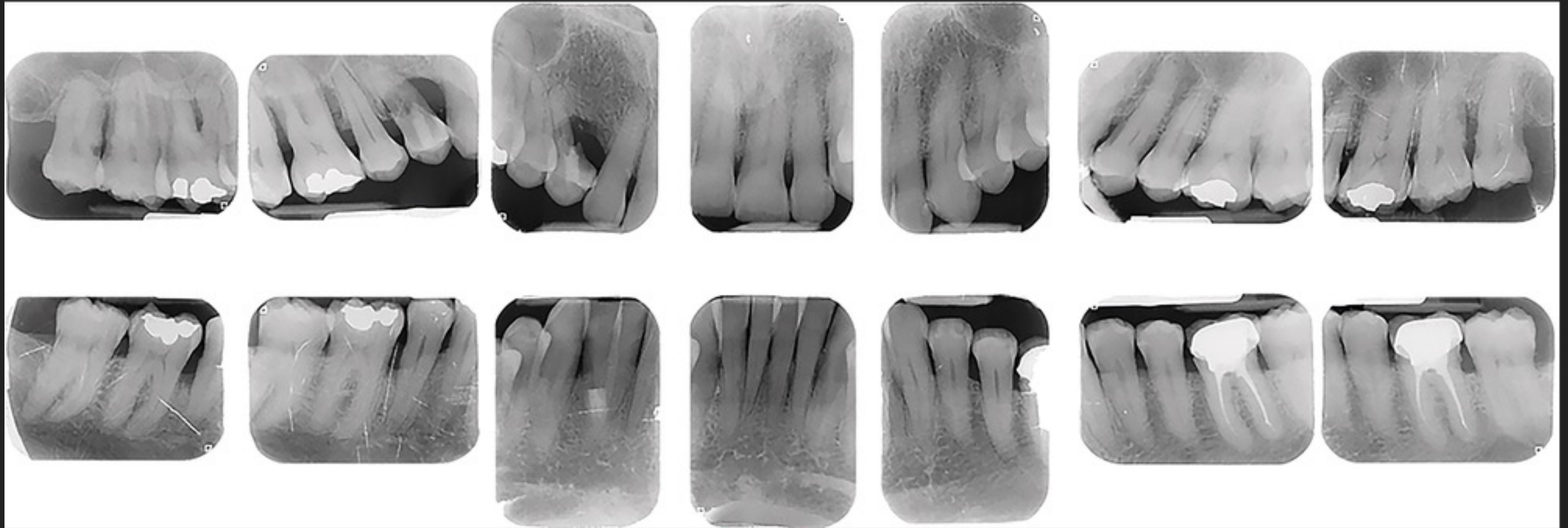


PARODONTITE



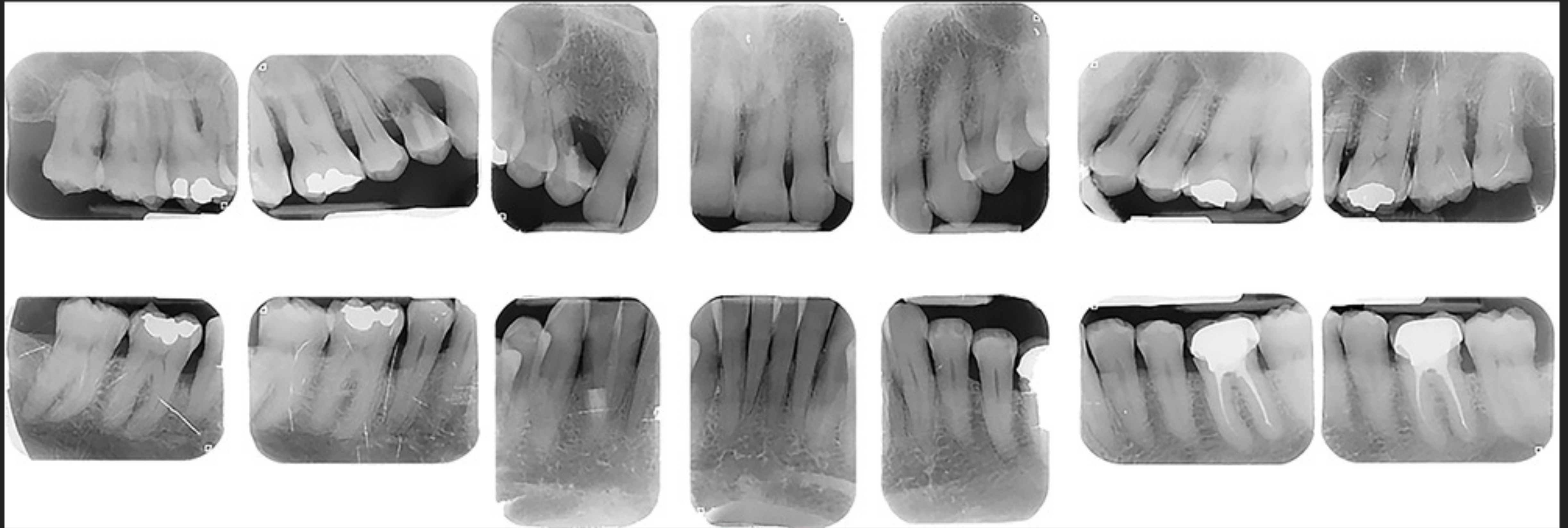
Yves Estrabaud, Astrid Ballard-Boutault
L'Information Dentaire n°14 - 7 avril 2021

PARODONTITE



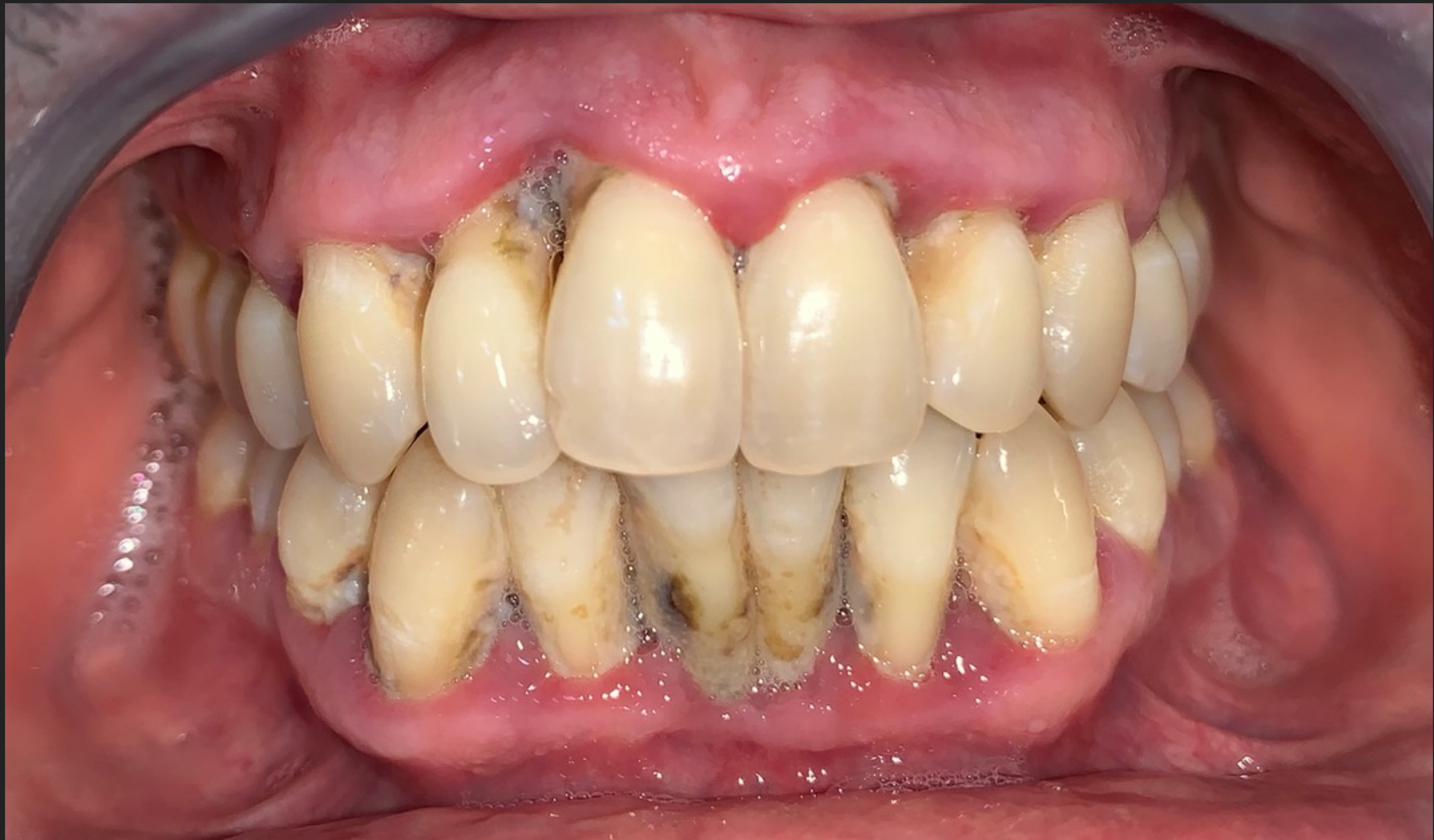Yves Estrabaud, Astrid Ballard-Boutault
L'Information Dentaire n°14 - 7 avril 2021

PARODONTITE



Yves Estrabaud, Astrid Ballard-Boutault
L'Information Dentaire n°14 - 7 avril 2021

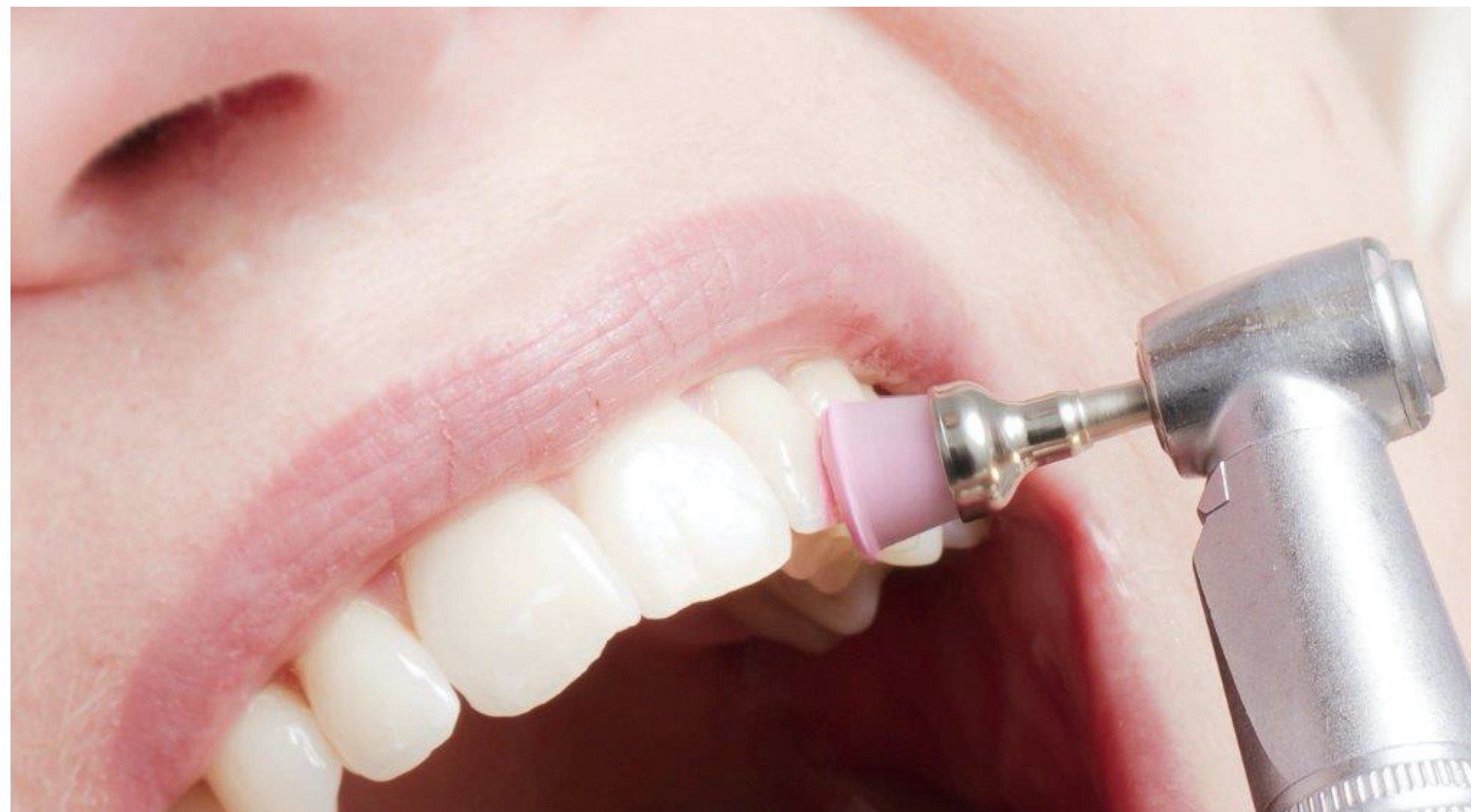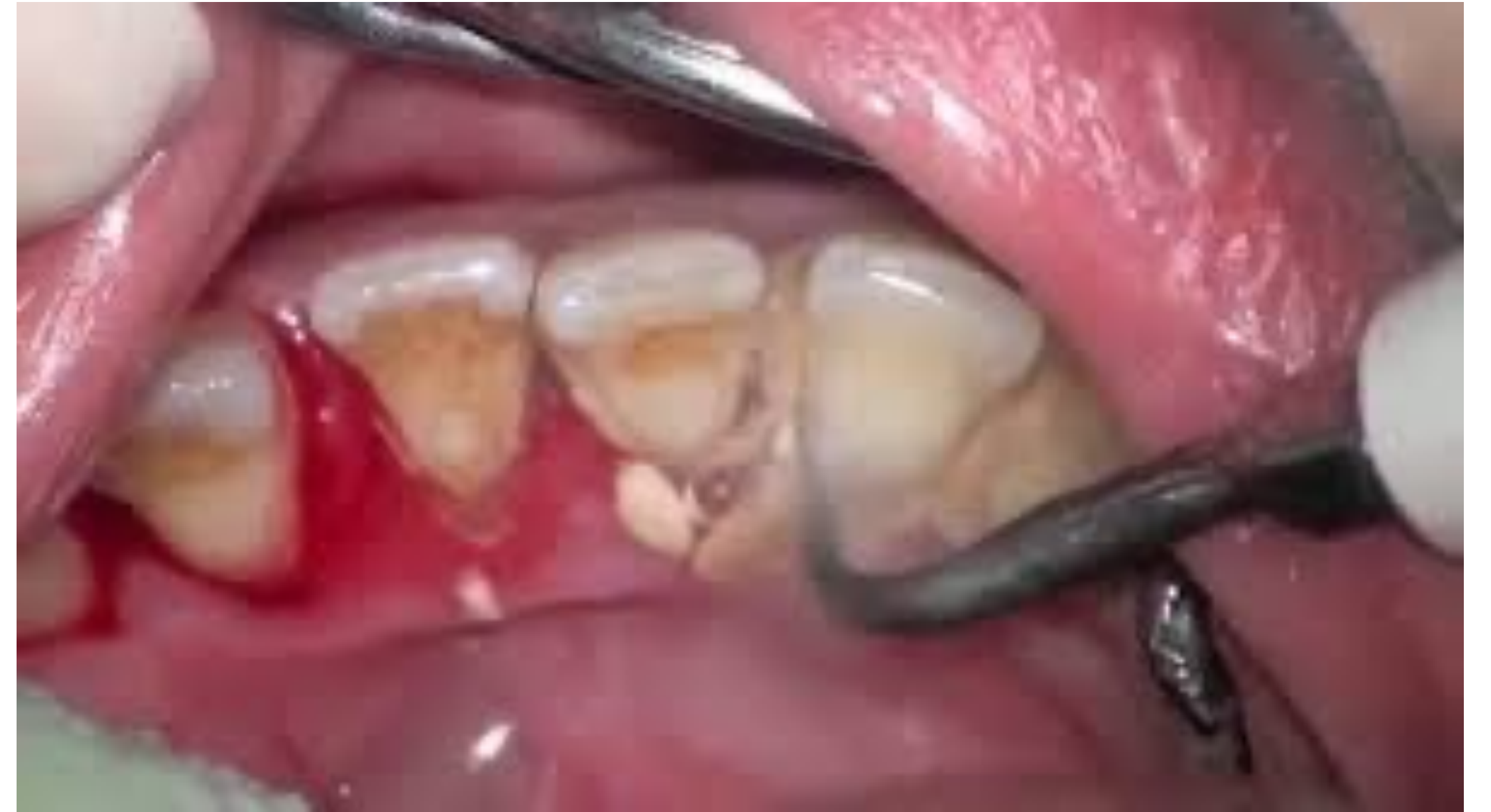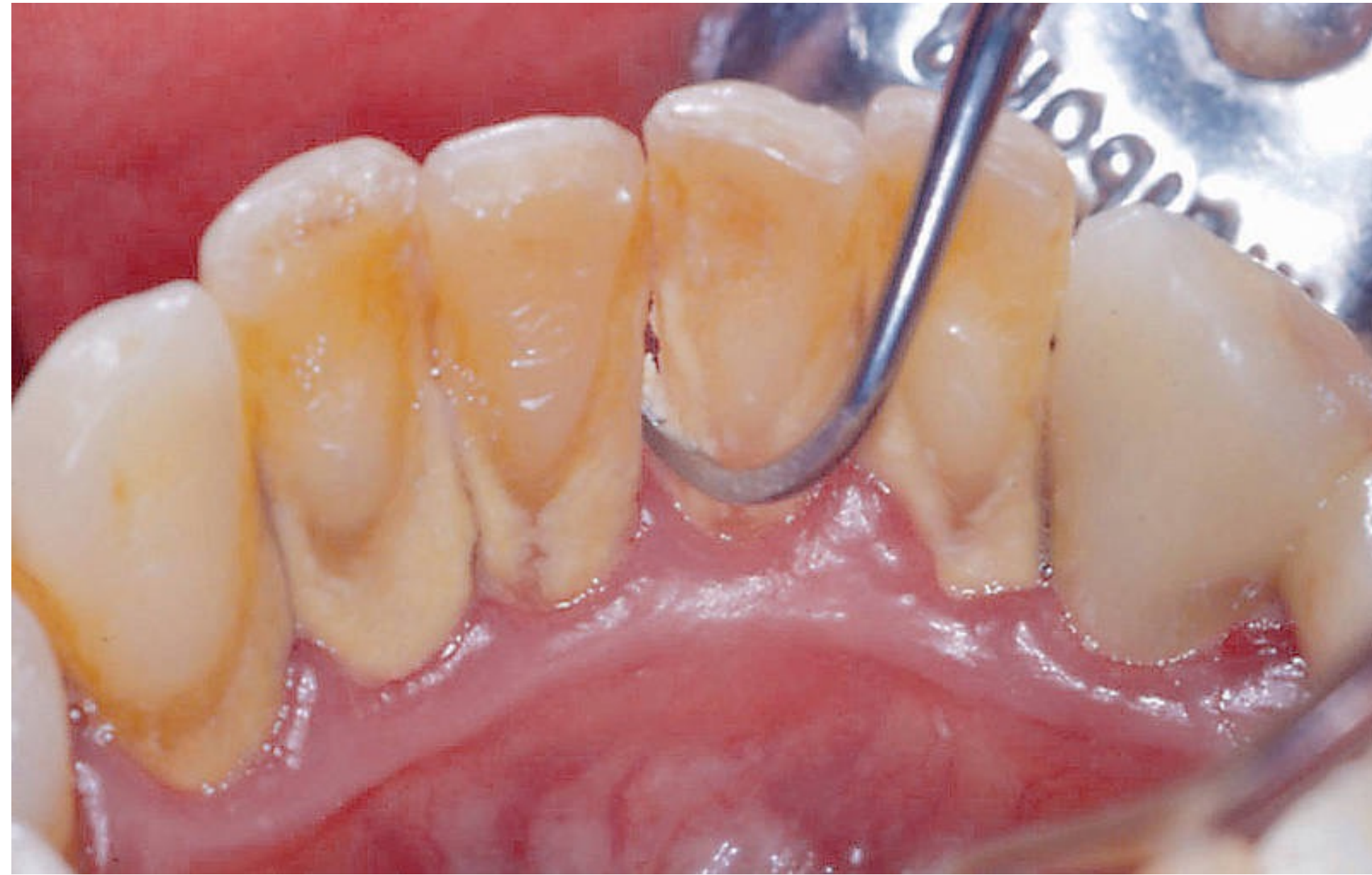PARODONTITE



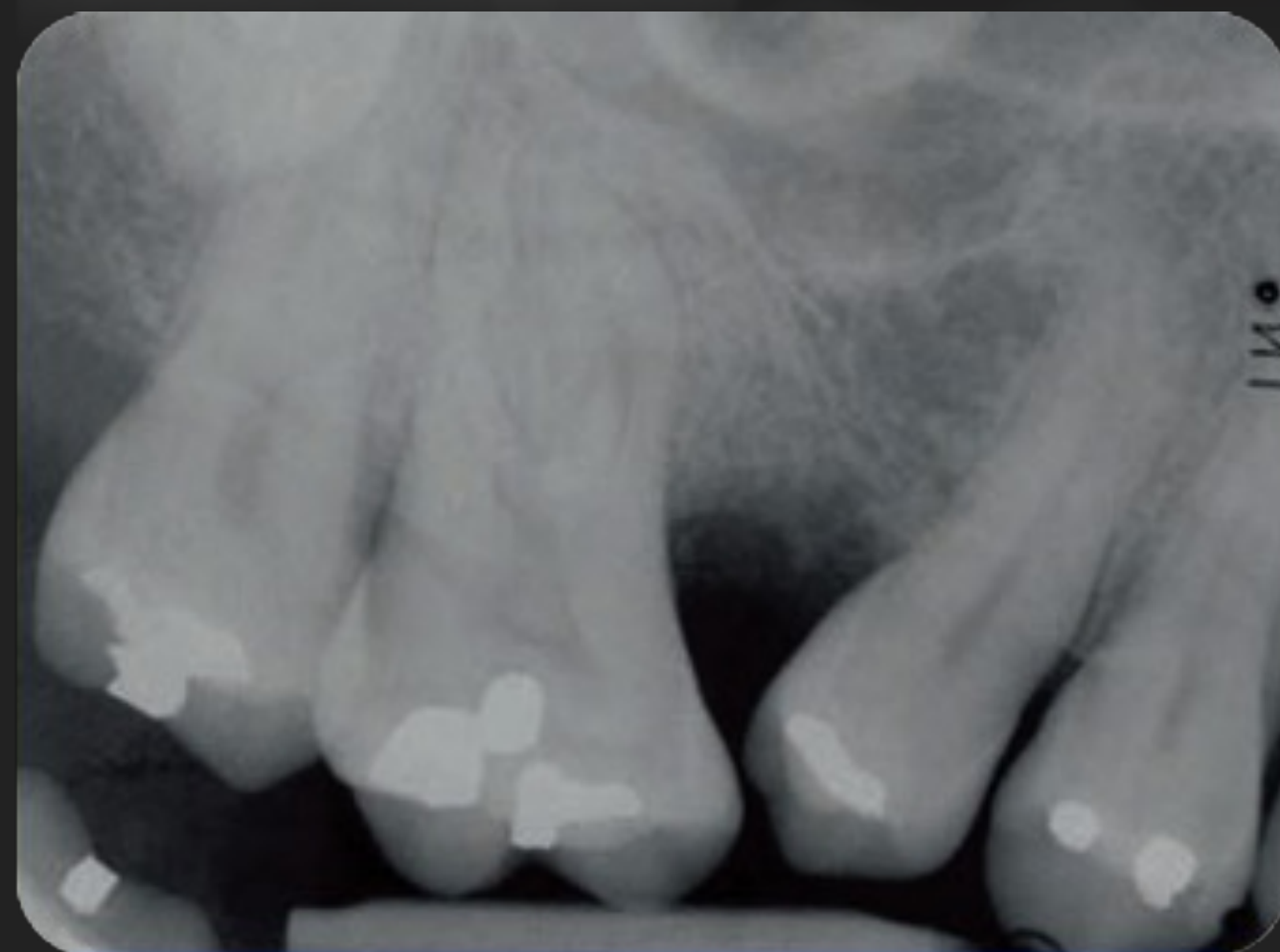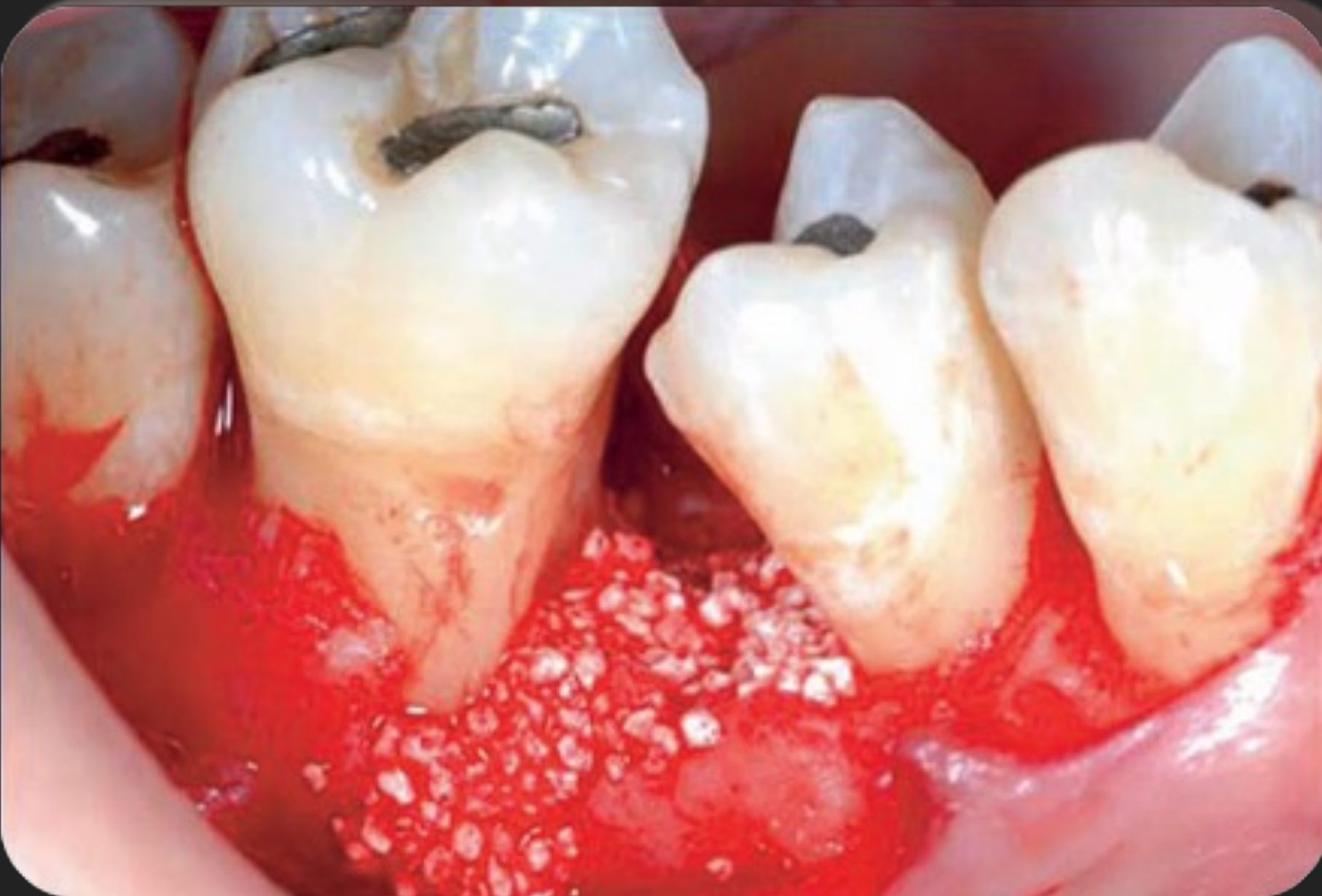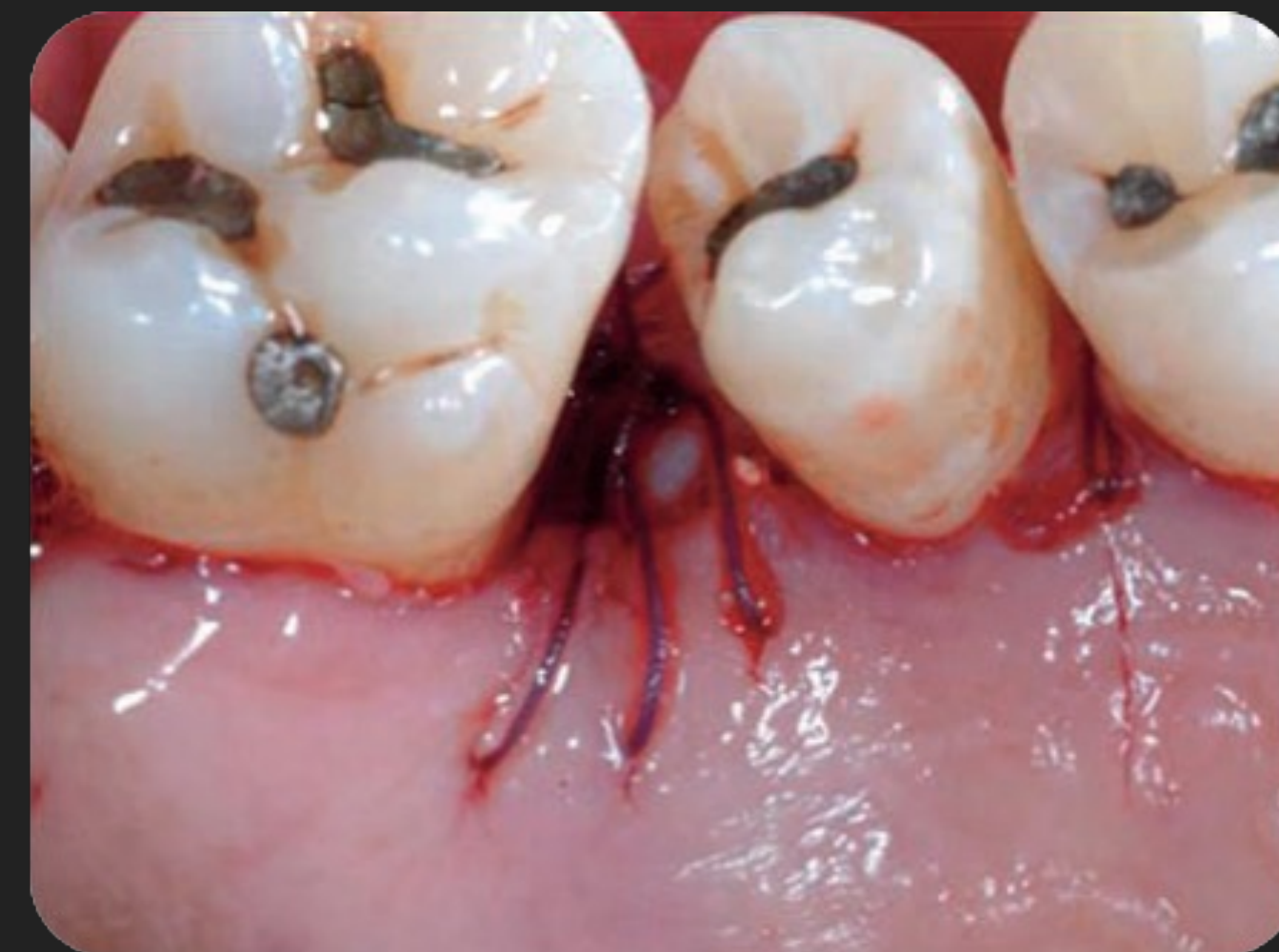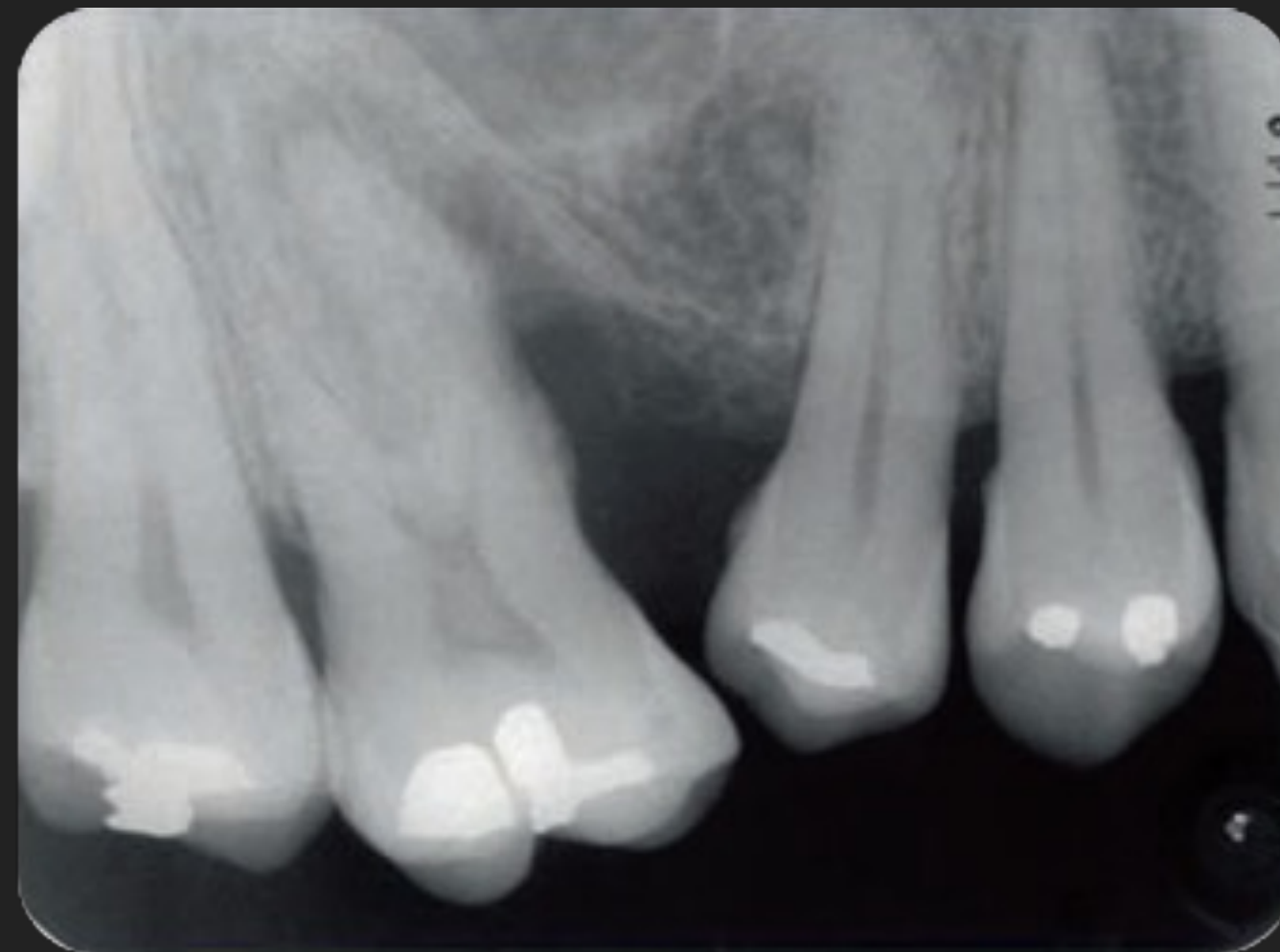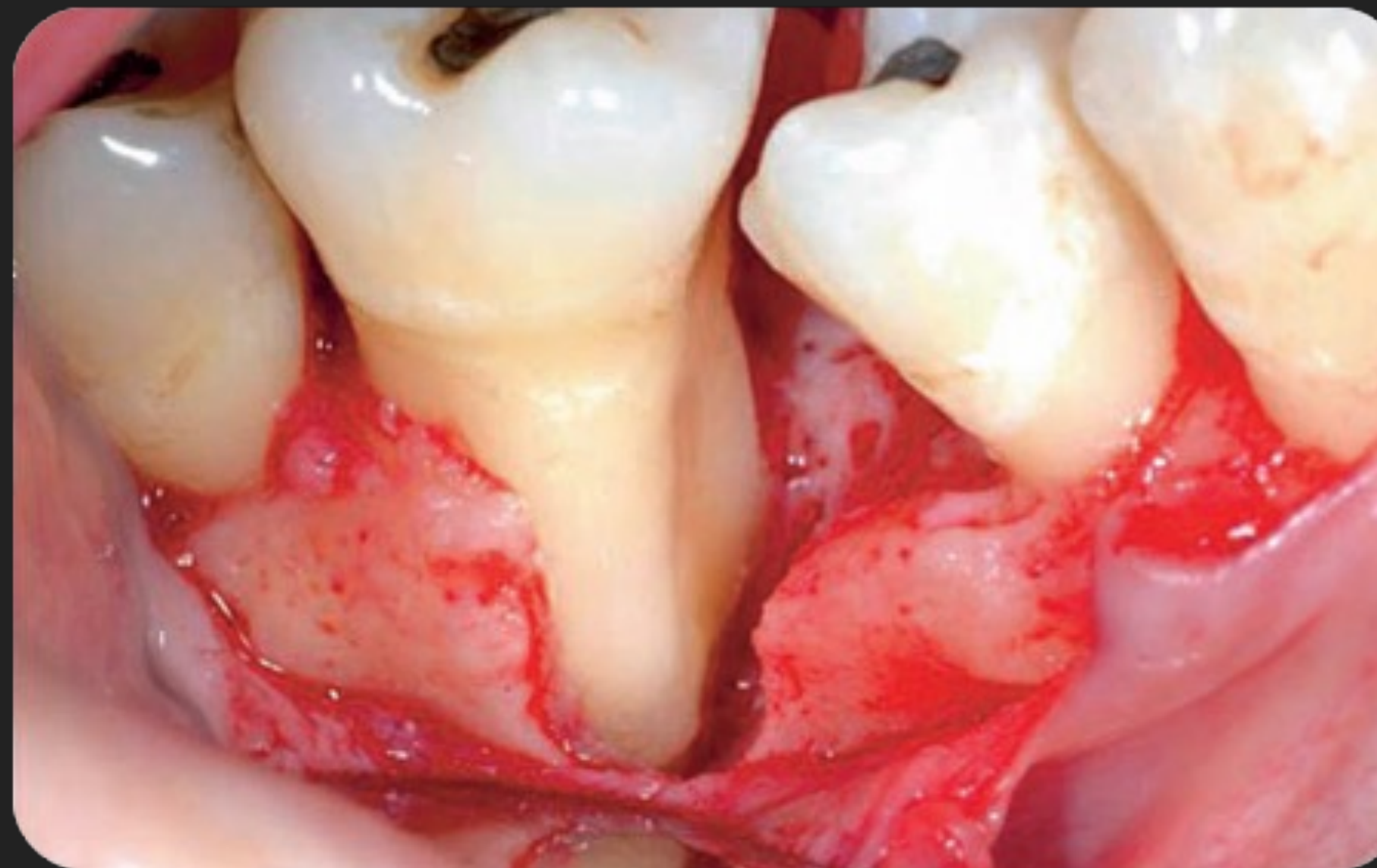HYGIENE BUCCO DENTAIRE



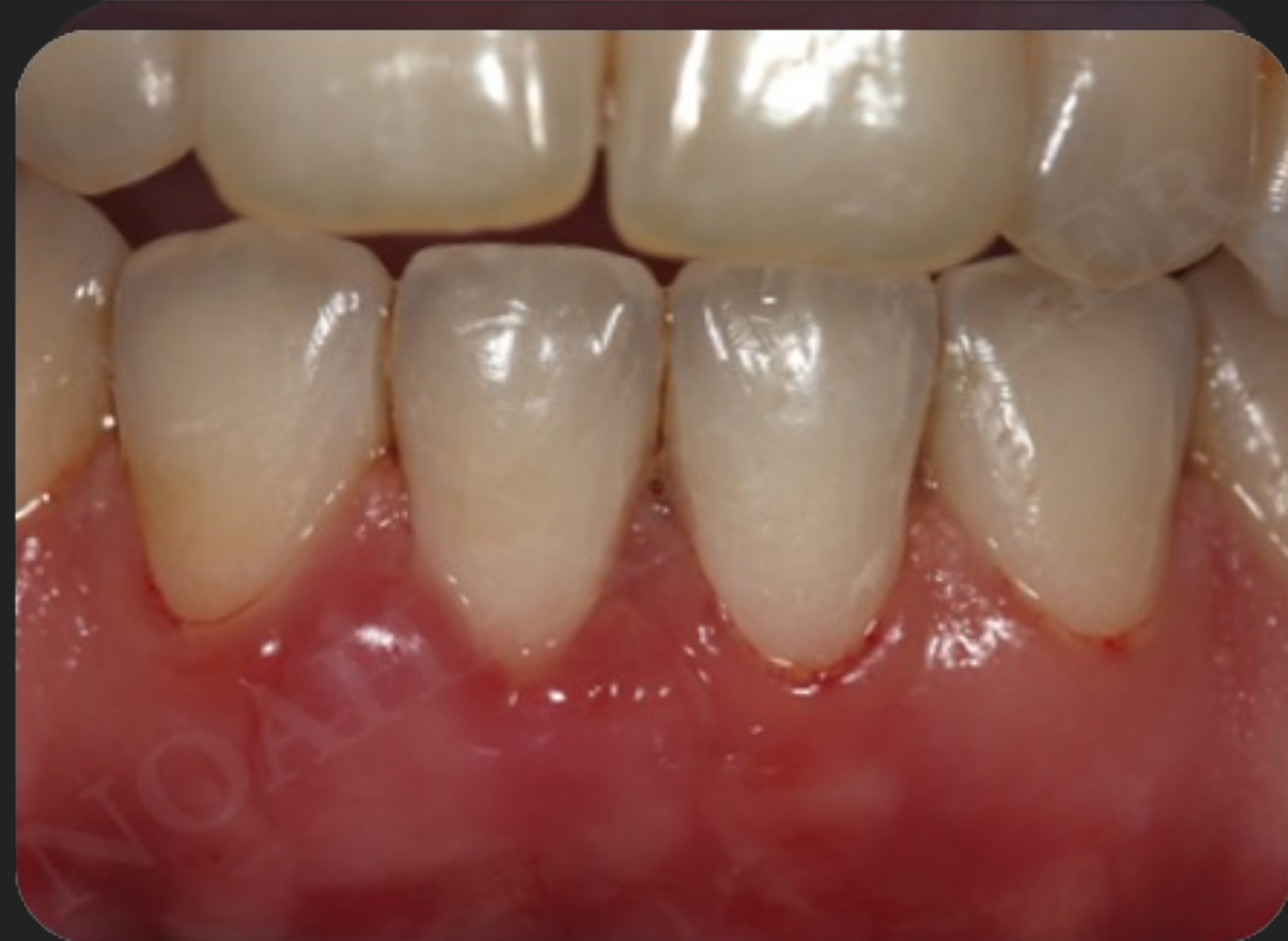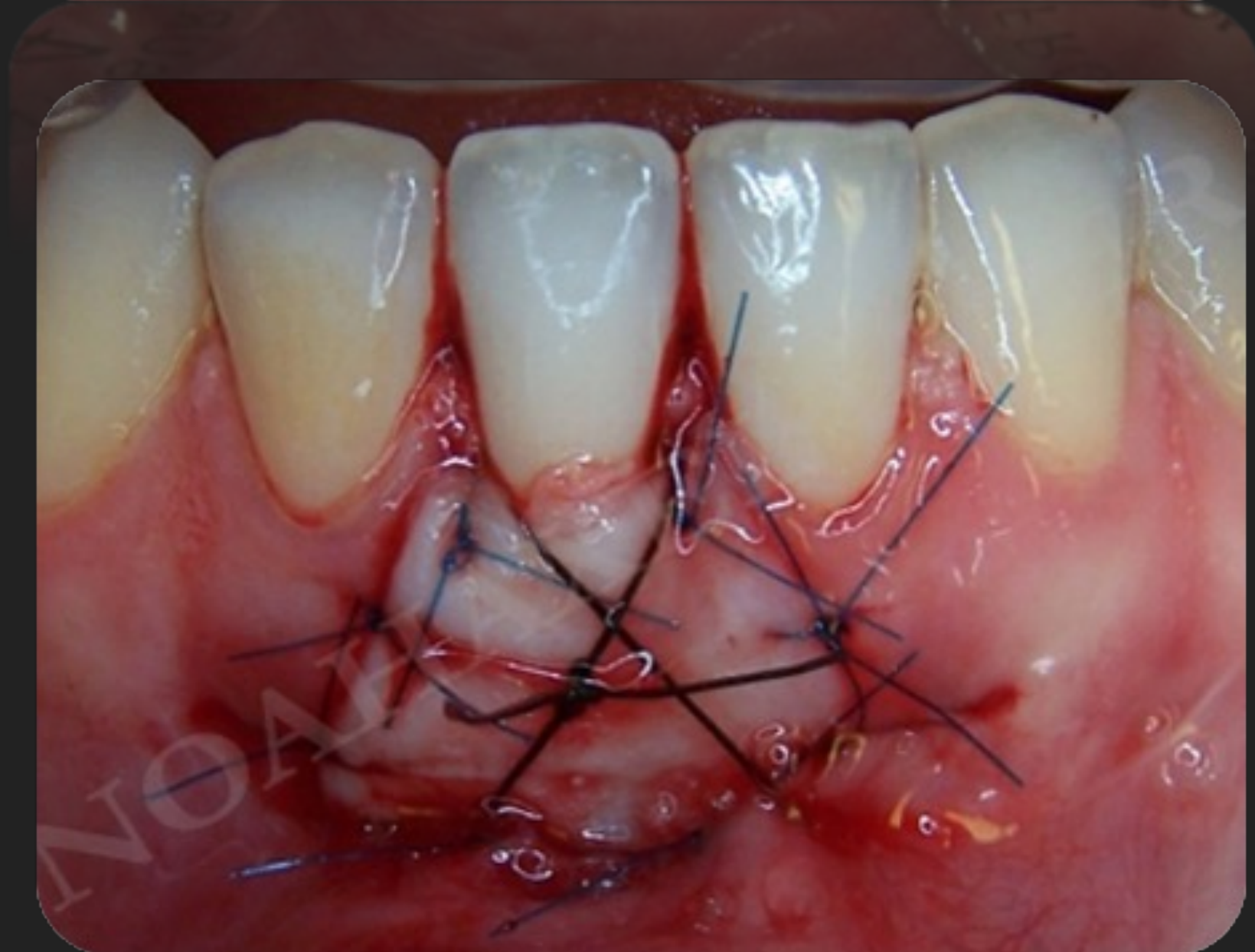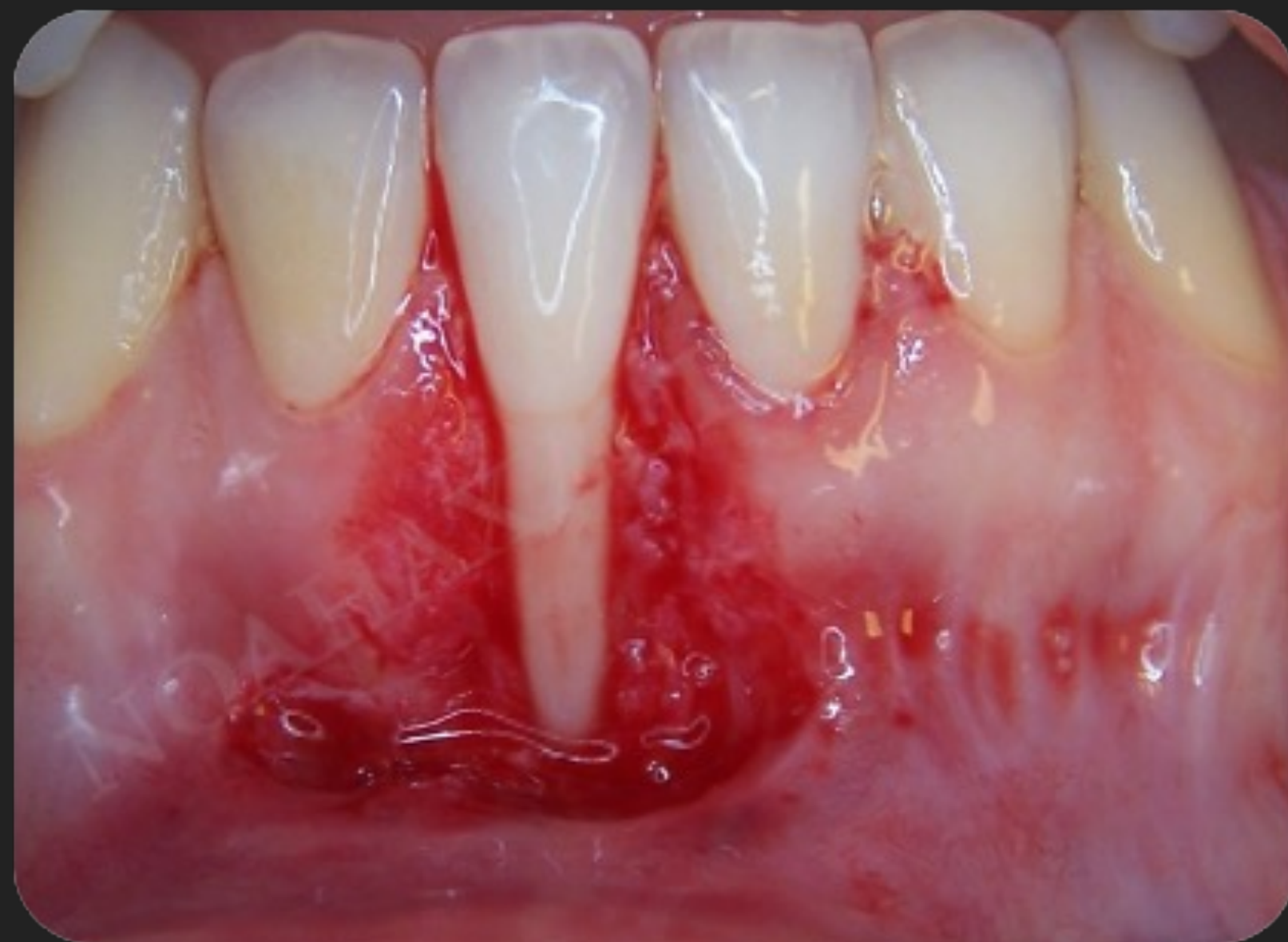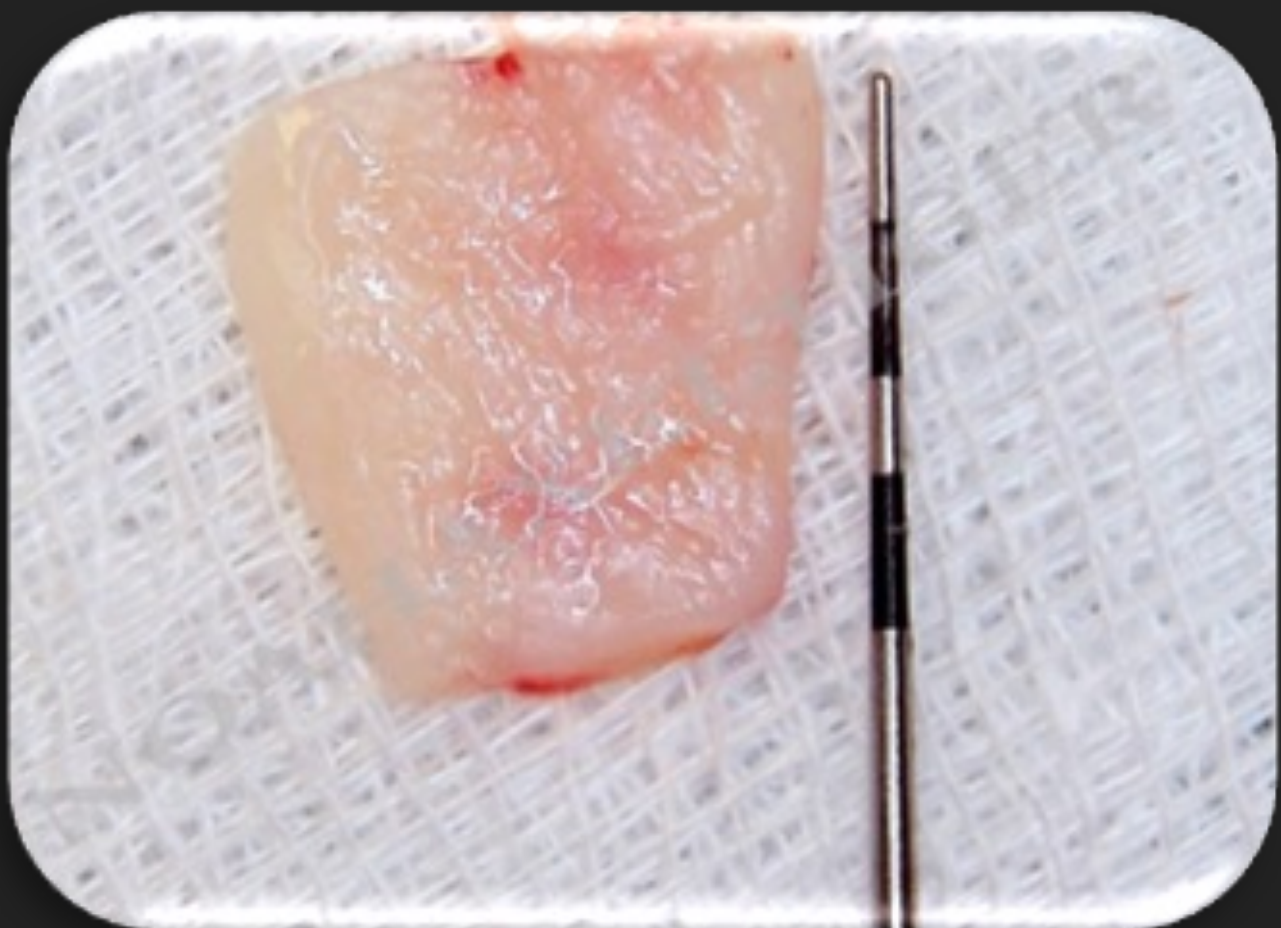
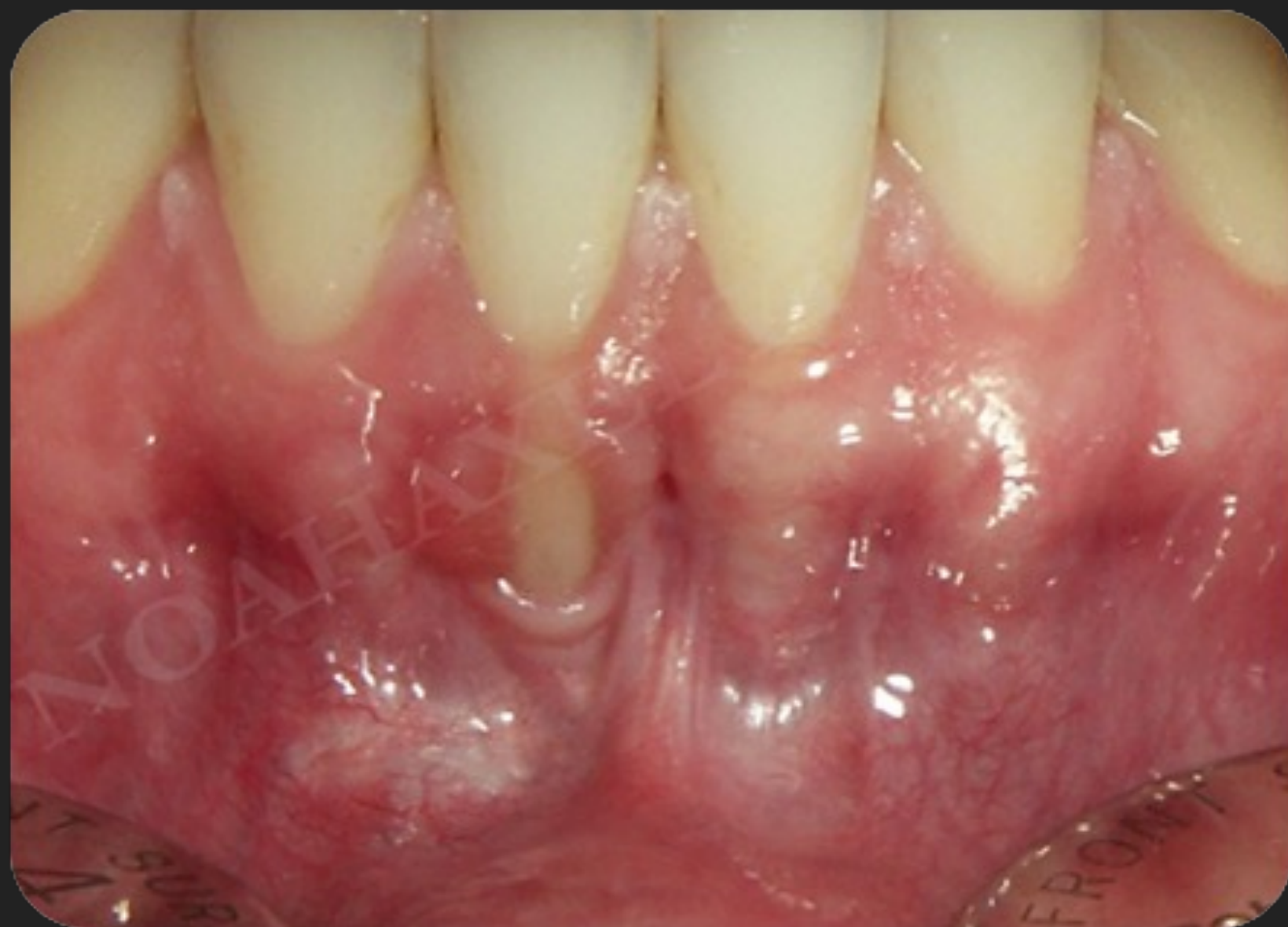TRAITEMENT NON CHIRURGICAL

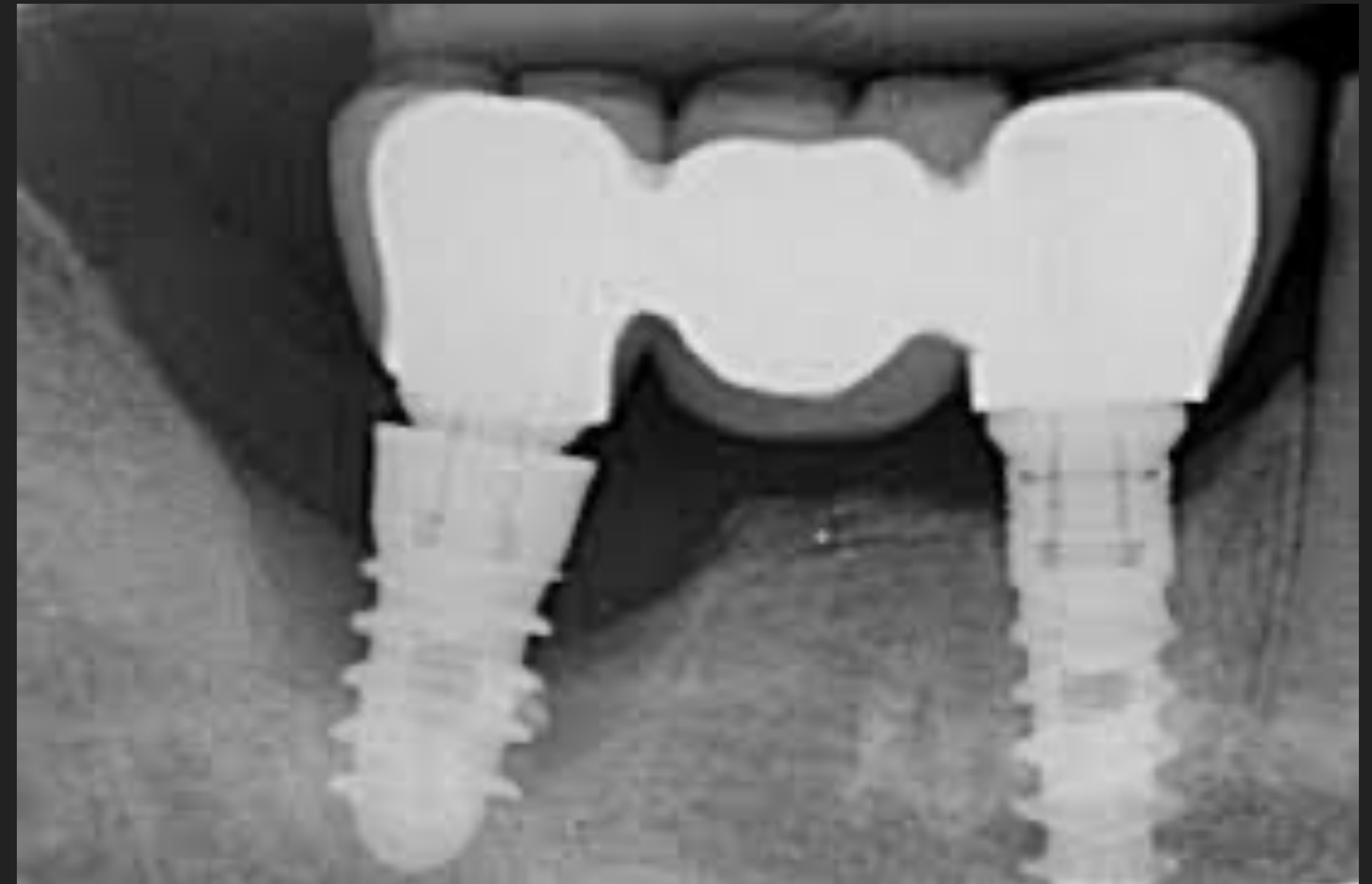
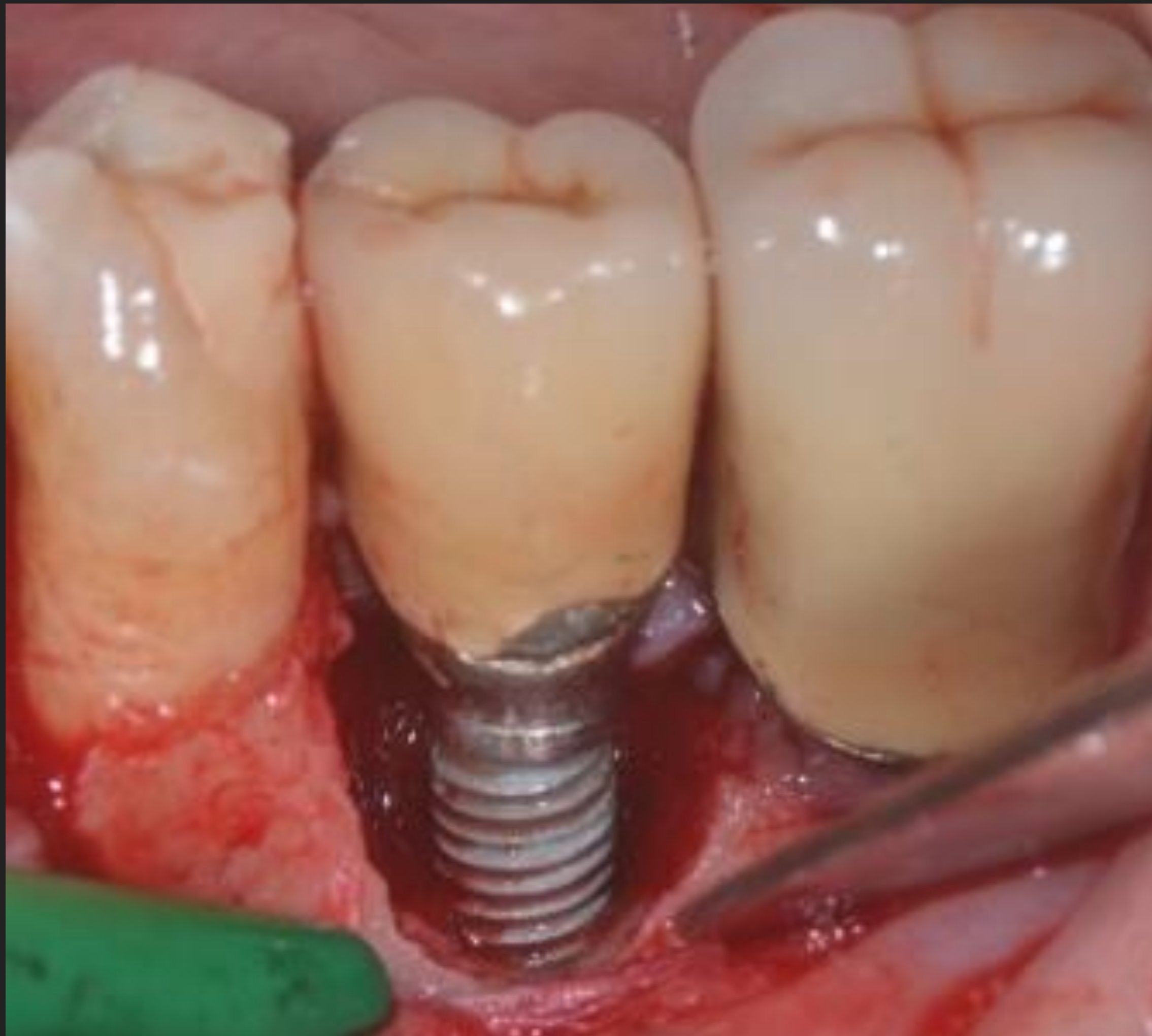
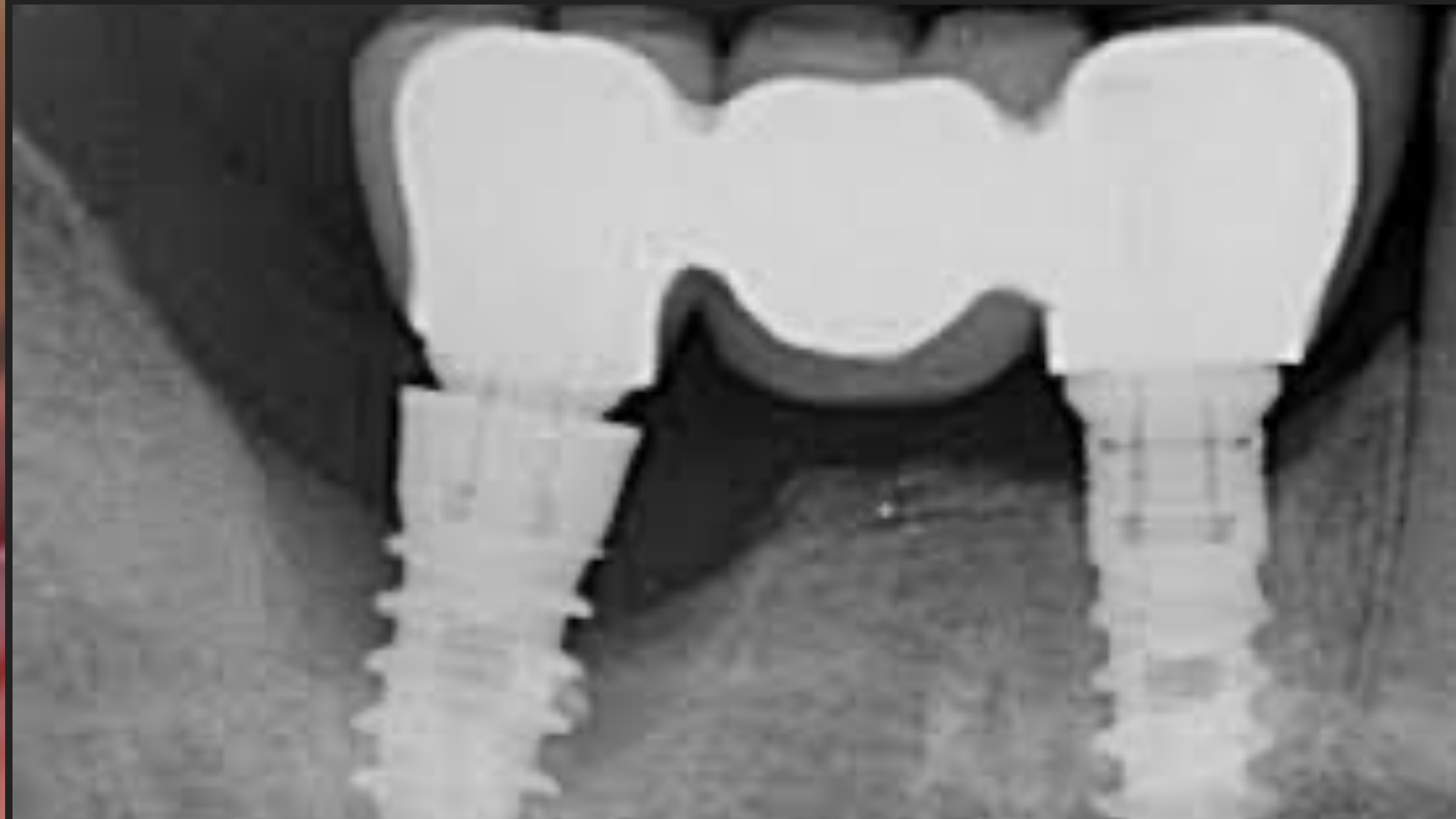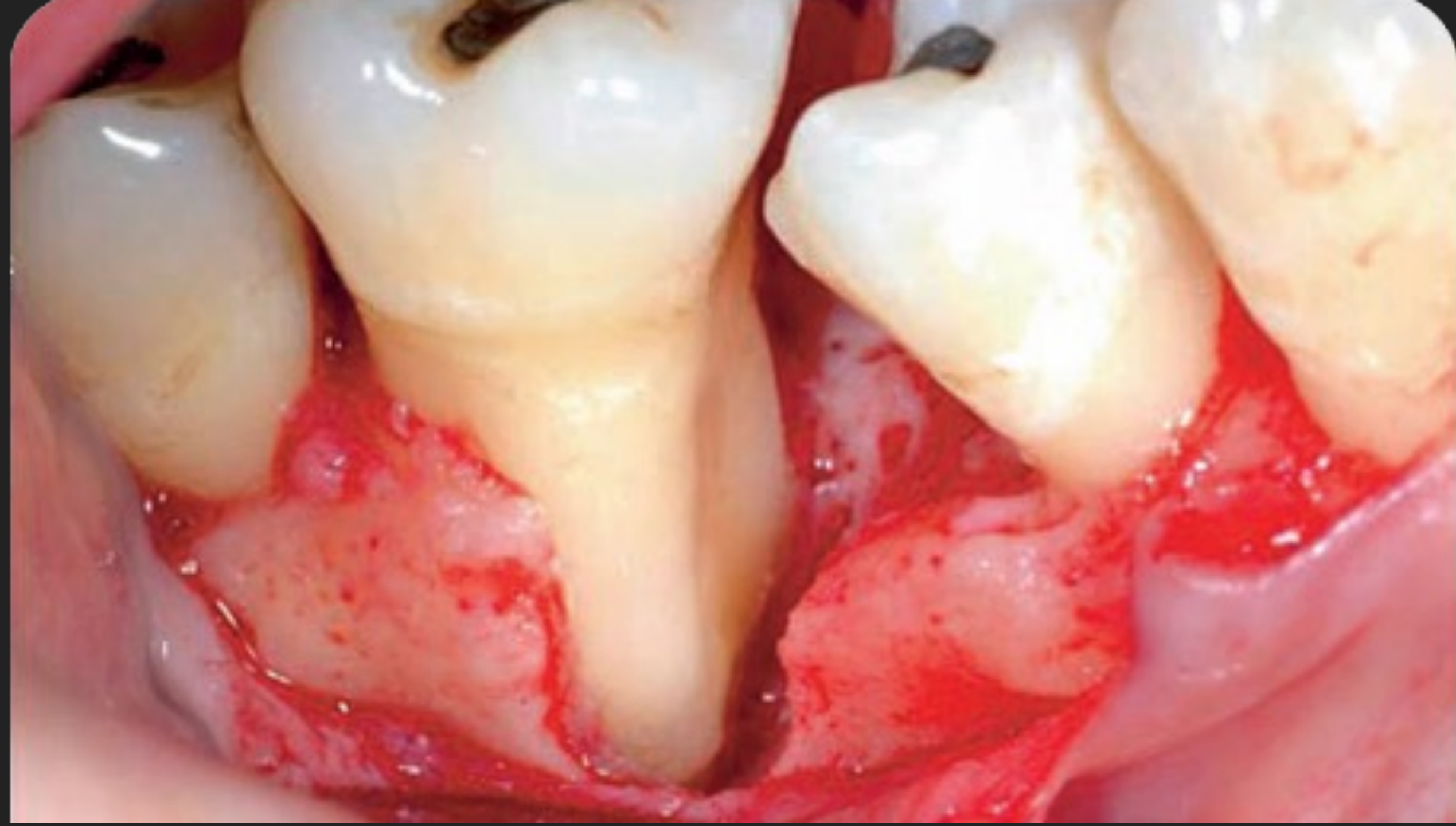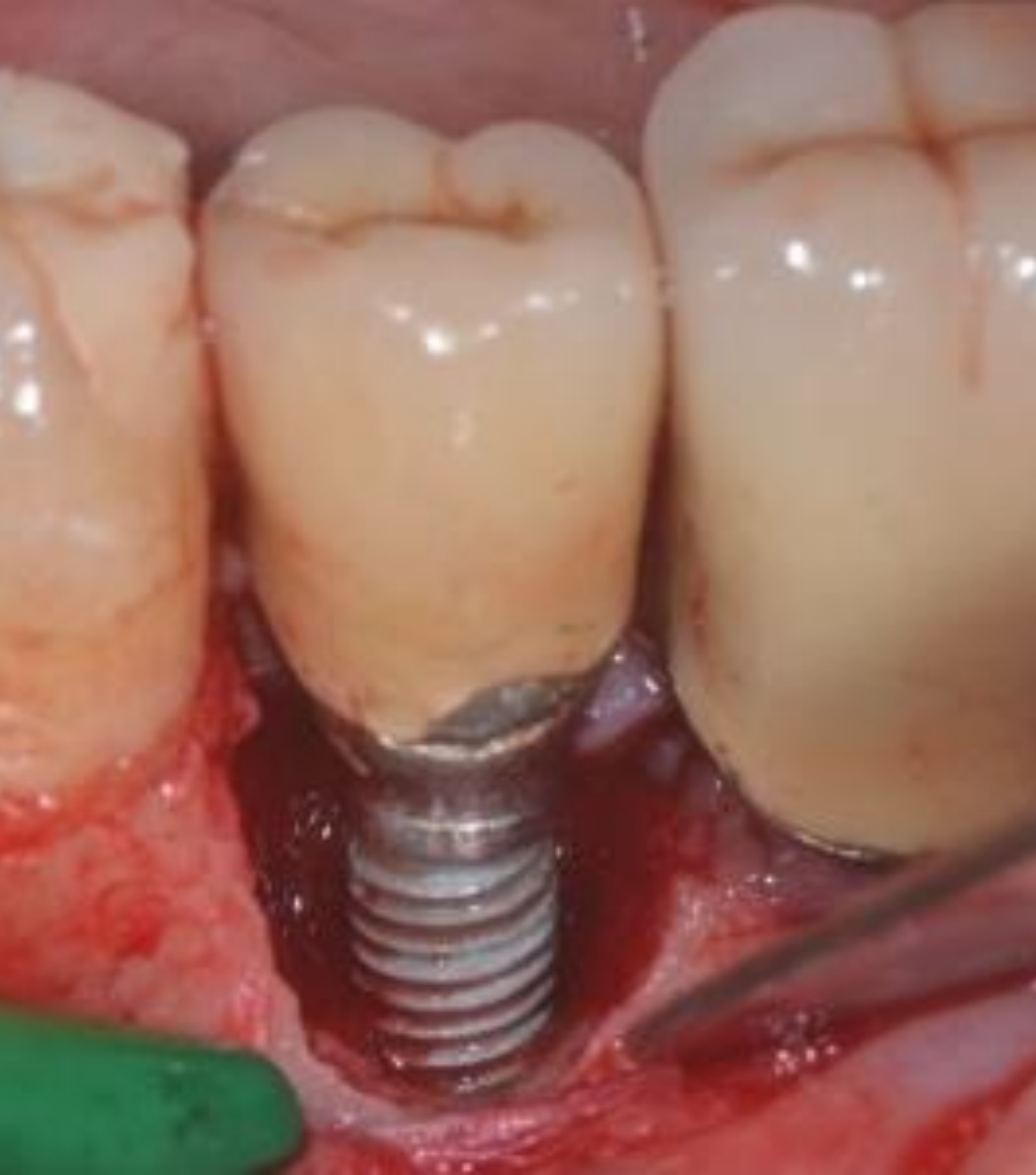TRAITEMENTS CHIRURGICAUX

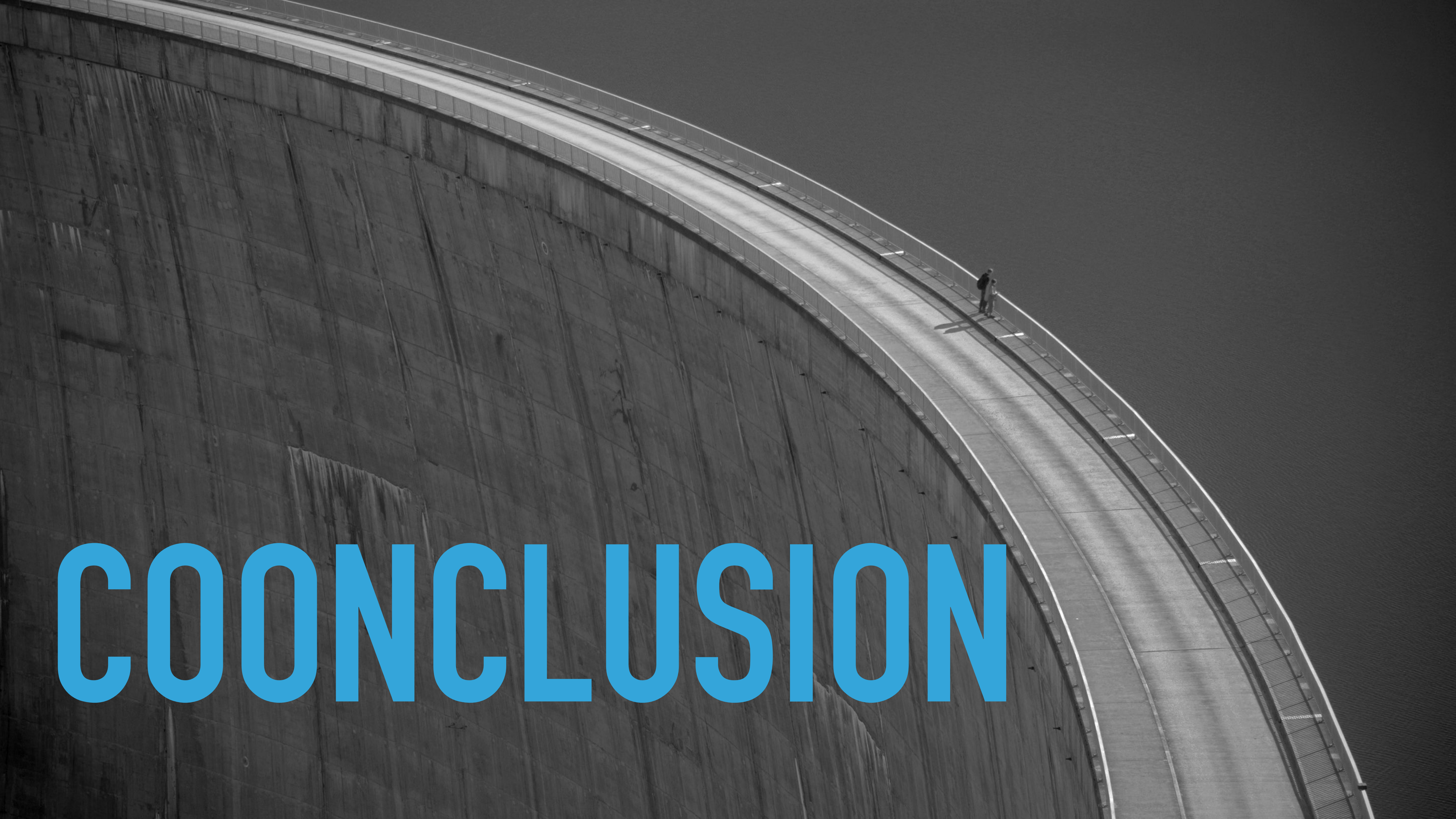

TRAITEMENTS CHIRURGICAUX



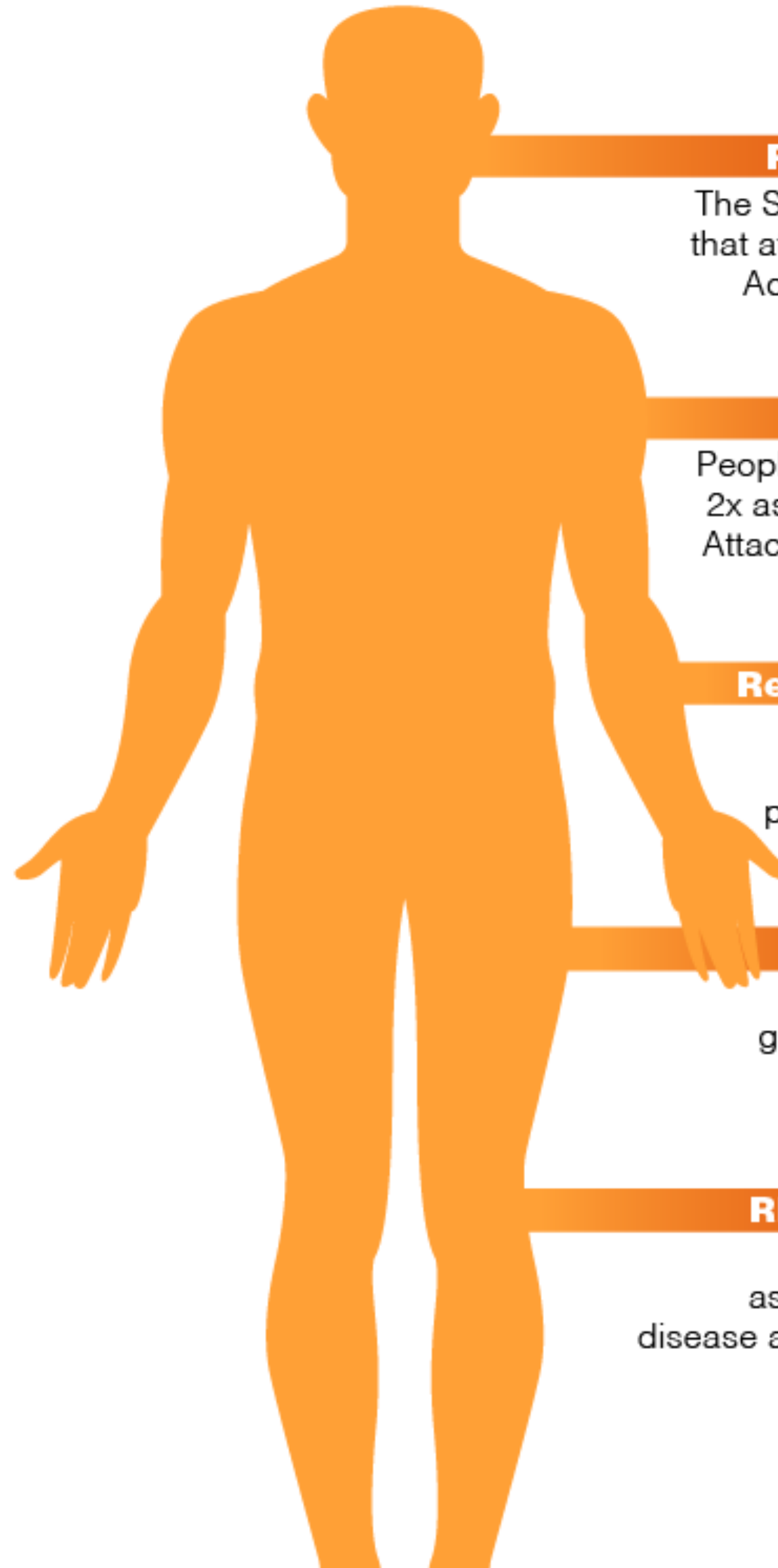





CONCLUSION

MOUTH BODY Connection



Periodontal Disease

The Surgeon General reports that at least 80% of American Adults have gum disease.
-AAOSH



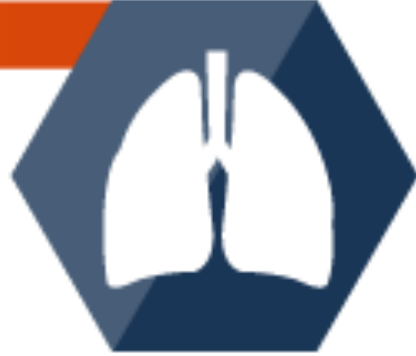Heart Disease

People with gum disease are 2x as likely to die from Heart Attack and 3x as likely to die from stroke.
-Mayo Clinic



Respiratory Problems

Poor oral hygiene can increase the risk for pneumonia & respiratory infections.
-Journal of American Dental Association



Diabetes

Diabetes & bleeding gums increases your risk of premature death by 400-700%.
-American Academy for Systemic Health



Rheumatoid Arthritis

Research has found an association between gum disease and rheumatoid arthritis.
-American Academy of Family Physicians

