

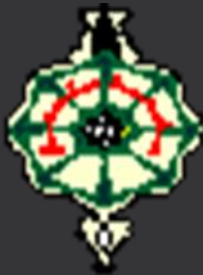L'hypothyroïdie

Pr KHELIL NEH

Maitre de conférences en Endocrinologie- Diabétologie

Faculté de médecine de Tlemcen



Plan du cours

I- Généralités – définitions

II- Symptomatologie clinique

III- Diagnostic biologique

IV- Diagnostic étiologique

Objectifs du cours

- Lister les signes cliniques de l'hypothyroïdie
- Lister les signes biologique de l'hypothyroïdie
- Reconnaître les étiologies de l'hypothyroïdie

Généralités – Définition

- La TSH, hormone d'origine hypophysaire, stimule la biosynthèse des hormones thyroïdiennes, via un récepteur transmembranaire du thyrocyte (cellule thyroïdienne) = **R TSH**, elle permet:
 - la synthèse d'une prohormone= la thyroglobuline
 - la captation de l'iode, à partir de la circulation sanguine, qui pénètre dans la cellule thyroïdienne par le canal NIS (ou symporteur de l'iode)
 - la fixation de l'iode sur la thyroglobuline au niveau de résidus tyrosyls (iodation) et le couplage de ces résidus tyrosyls par une enzyme, la thyropéroxydase ou TPO (organification)
 - la recapture et la protéolyse de la thyroglobuline, stockée dans la colloïde

Généralités – Définition

- L'hypothyroïdie se définit par une insuffisance de sécrétion d'hormones thyroïdiennes T3 et T4, elle peut être due à:
 - une atteinte de la glande thyroïde elle-même (insuffisance thyroïdienne primitive ou hypothyroïdie primaire ou hypothyroïdie périphérique) ;
 - une atteinte hypothalamo-hypophysaire (insuffisance thyroïdienne secondaire = hypothyroïdie centrale).

Généralités – Définition

- L'hypothyroïdie primaire est la plus fréquente, sa prévalence est plus importante chez les femmes (7.5 % des femmes contre 3% des hommes)
- chez les sujets âgés (10%)
- Actuellement, par la généralisation du dosage de TSH (bilan systématique ou d'asthénie), le diagnostic est le plus souvent précoce, fait au stade d'hypothyroïdie fruste.

Symptomatologie clinique de l'hypothyroïdie

La sémiologie de l'hypothyroïdie est fonction de sa profondeur, de son ancienneté et de son origine (périphérique ou centrale)

La sémiologie de l'hypothyroïdie comporte :

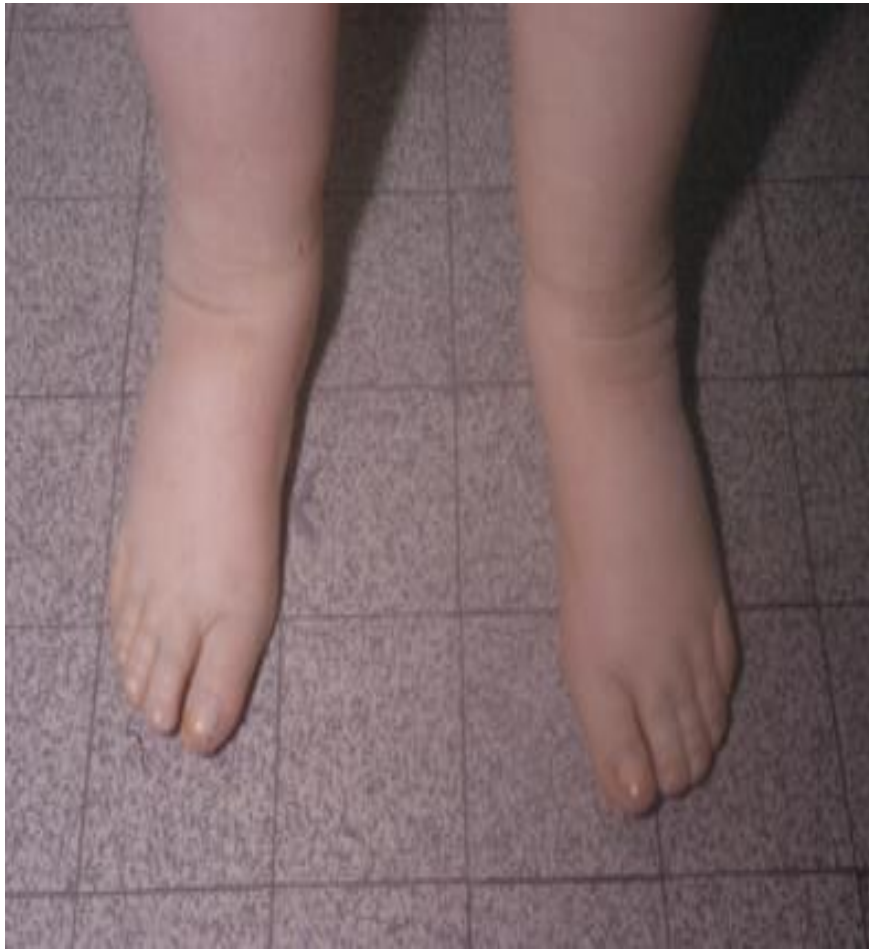- **Un syndrome d'hypométabolisme** : asthénie physique et psycho-intellectuelle, somnolence, hypothermie, frilosité acquise, constipation acquise, bradycardie, prise de poids modeste contrastant parfois avec une perte d'appétit ;
- **Une atteinte cutanée et des phanères** : la peau est pâle ou jaunâtre (carotinodermie), sèche et squameuse, dépilée (axillaire, pubienne, queue des sourcils), la transpiration est diminuée, les cheveux sont secs et cassants, les lèvres peuvent être cyanosées ;

Symptomatologie clinique de l'hypothyroïdie

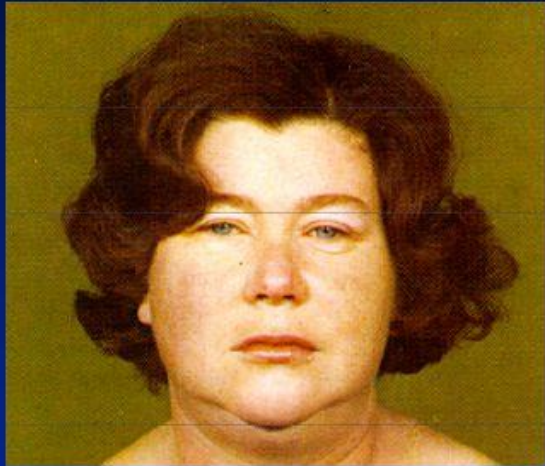- un myxoédème cutanéomuqueux: la peau est infiltrée et épaissie, en particulier au niveau :

* De la face dorsale des mains et des pieds, des paupières (le matin au réveil surtout) et de l'ensemble du visage, pouvant donner un aspect de « faciès lunaire »,

* Laryngée (voix rauque), de la trompe d'Eustache (hypoacousie), de la langue (macroglossie et ronflements),



Hypothyroïdie : signes physiques

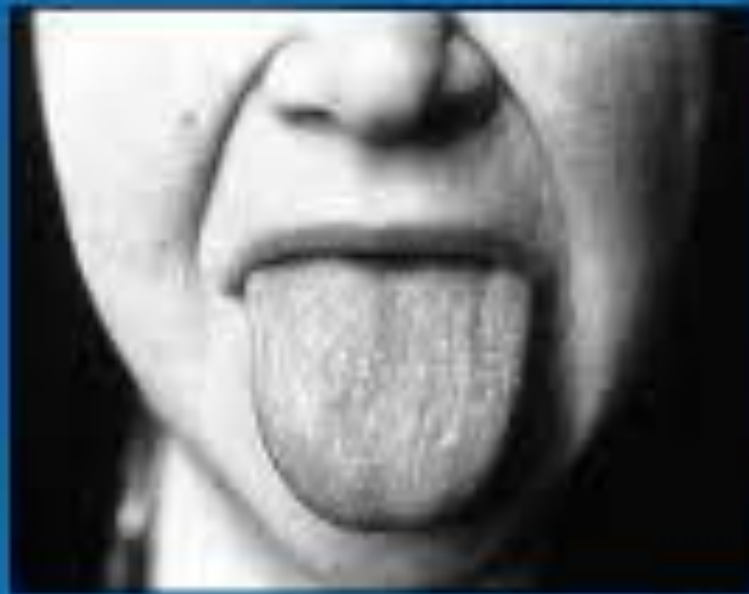
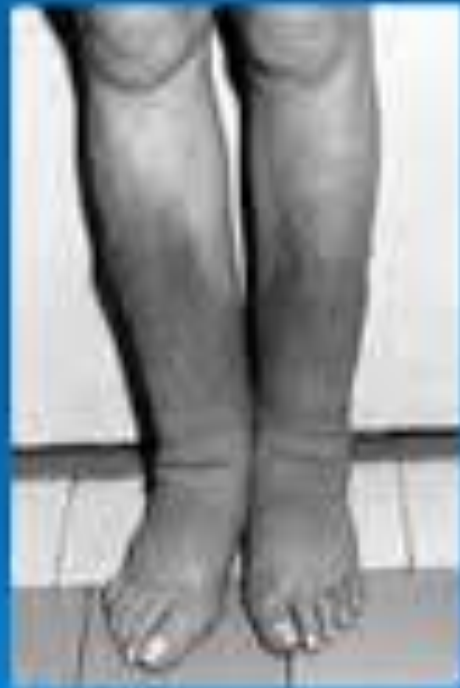
**Hypothyroïdie
avant traitement**



Après traitement

L'hypothyroïdie



A Mérieux, IP34-CH5T Promotion
AS 2012/2013-Glandes
endocrines

Symptomatologie clinique de l'hypothyroïdie

Sur le plan cardio-vasculaire :

- Modification de l'activité et du métabolisme du muscle cardiaque : bradycardie sinusale, diminution de la force contractile ,
- Insuffisance cardiaque et troubles du rythme ventriculaire (rarement) ;
- Une infiltration : épanchement péricardique (bruits du cœur assourdis à l'auscultation, cardiomégalie sur la radiographie thoracique, microvoltage et troubles diffus de la repolarisation sur l'ECG).
- L'échographie cardiaque permet de confirmer le diagnostic. L'épanchement péricardique s'accompagne d'un épanchement pleural ou péritonéal ;
- Une coronaropathie : l'hypothyroïdie favorise l'athérome coronarien, entre autre par l'hypercholestérolémie induite (élévation du LDL-cholestérol). Les symptômes d'insuffisance coronarienne peuvent se démasquer lors de l'institution du traitement substitutif, qui sera donc prudent chez le sujet fragilisé.

Symptomatologie clinique de l'hypothyroïdie

- **Sur le plan neuro-musculaire et neuropsychique:**
 - Un état dépressif, un syndrome confusionnel ou une démence, plus fréquents chez le sujet âgé ;
 - Des crampes+ myalgies, tendinites , arthralgies
 - Une myopathie proximale (CPK élevées) ;
 - Ralentissement des reflexes ostéotendineux (ROT)
 - Des apnées du sommeil.

Symptomatologie clinique de l'hypothyroïdie

- **Le retentissement digestif:**

Un ralentissement du transit avec constipation voir à l'extrême un iléus paralytique.

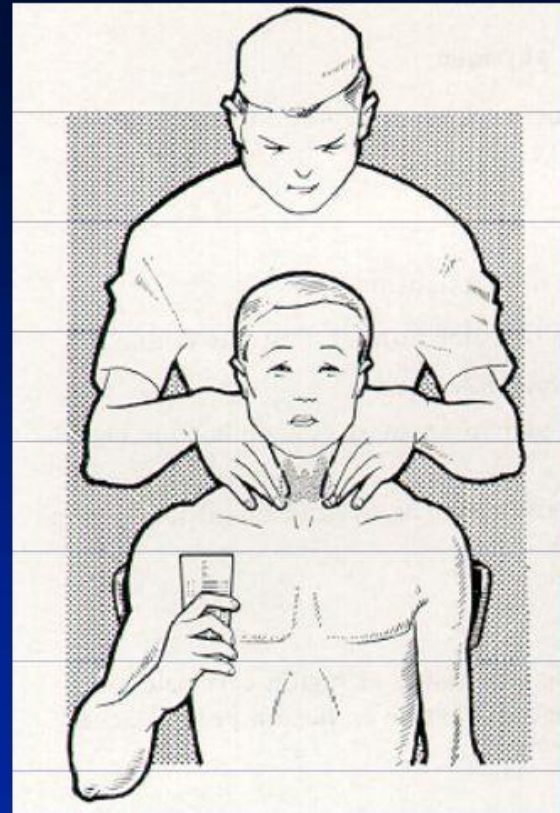
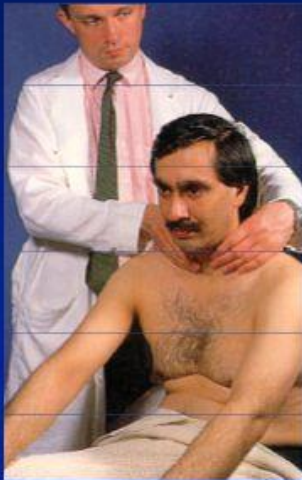
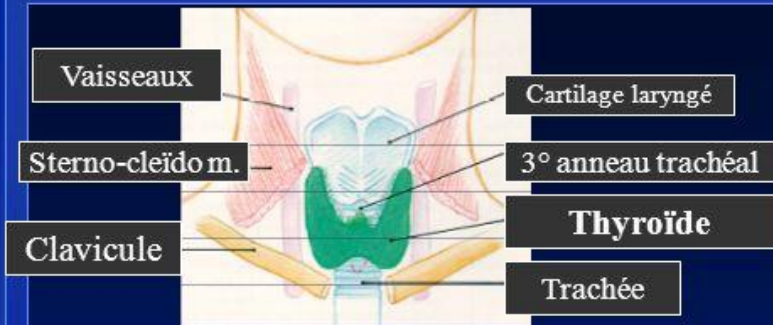
- **Le retentissement endocrinien :**

- Une galactorrhée rare (hyperprolactinémie possible, en cas d'hypothyroïdie primaire profonde, avec TSH > 50 mUI/L et FT4 effondrée, mais en fait très rare),
- Des troubles des règles (oligoménorrhée, ménorragies, anovulation),
- Des troubles de la libido.

Symptomatologie clinique de l'hypothyroïdie

- **L'examen de la glande thyroïde:**

- Doit commencer par l'inspection à la recherche d'une masse cervicale médiane ou latéralisée, cou en position normal puis en hyper extension, en demandant au patient de déglutir .
- **Les caractéristiques cliniques de la palpation de la glande thyroïde dépendent de l'étiologie de l'hypothyroïdie.** La thyroïde peut être augmentée de volume (maladie de Hashimoto) ou à peine palpable (thyroïdite atrophique). Elle est souvent ferme et hétérogène, pseudo nodulaire ou avec nodule thyroïdien unique ou multiple.



La glande thyroïde : de l'anatomie à l'examen clinique

Symptomatologie clinique de l'hypothyroïdie

Forme particulière (compliquée): le coma myxœdémateux

- rare
- Il survient en cas d'hypothyroïdie primaire profonde (TSH > 50 mUI/L, FT4 effondrée), ancienne, volontiers en période hivernal et est favorisé par une agression (infection, chirurgie, traitement sédatif ou antidépresseur).
- C'est un coma calme hypotonique et hypothermique, associé à avec bradycardie, une bradypnée, une hypotension,; les réflexes ostéo-tendineux sont lents et décomposés, il n'y a pas de signe de localisation neurologique, des épisodes convulsifs sont décrits et l'EEG est non spécifique. Le pronostic est sévère.

Symptomatologie clinique de l'hypothyroïdie

L' hypothyroïdie durant la grossesse

1. Complications maternelles : HTA, prééclampsie, fausse couche, hémorragie du post-partum.
2. Complications fœtales : si l'hypothyroïdie est présente au 1er trimestre (thyroïde fœtale non fonctionnelle, le fœtus dépend donc des hormones maternelles), il existe un risque de troubles du développement neuro-intellectuel, une hypotrophie est également possible.
3. Particularités biologiques

Le diagnostic est parfois compliqué par la baisse physiologique de la fT4 tout au long de la grossesse, qui peut faire conclure à tort à une insuffisance thyroïdienne. Il faut se fier à la TSH, la situation la plus fréquente étant une hypothyroïdie primaire.

Diagnostic biologique:

- On peut observé au cours de l'hypothyroïdie:

Des signes biologiques non spécifiques:

- Une anémie hypochrome microcytaire (trouble de l'absorption du fer) ou macrocytaire (anémie de Biermer)
- Une élévation des triglycérides, du cholestérol total et LDL cho
- Une augmentation des enzymes musculaires (CPK), une augmentation des enzymes hépatiques et LDH.
- Une hyponatrémie de dilution

Diagnostic biologique:

Des signes biologiques spécifiques:

- TSH us élevée + FT4 et FT3 bas = hypothyroïdie périphérique
- TSH peu élevée + FT3 et FT4 dans les normes = hypothyroïdie périphérique frustrée
- TSH us normale ou basse + FT3 et FT4 bas = hypothyroïdie centrale

Diagnostic étiologique

A- Etiologie de l'hypothyroïdie primaire:

1 / Thyroïdite d'Hashimoto:

Pathologie auto-immune caractérisée par un goitre ferme et caoutchouteux, avec positivité des Ac anti TPO et anti Tg

Cette pathologie peut être associée à d'autres pathologies auto-immunes: diabète type 1, anémie de Biermer, myasthénie, vitiligo , insuffisance surrénalienne...

L'échographie permet de préciser le caractère du goitre, l'aspect hypoéchogène , elle permet de préciser l' existence de nodules thyroïdiens et leurs mensurations

Diagnostic étiologique

2/ Thyroïdite atrophique :

La thyroïdite atrophique est aussi d'origine auto immune mais il n'y a pas de goitre et les anticorps antithyroïdiens sont souvent moins élevés ou négatifs.

- Elle constitue souvent l'évolution d'une maladie de Hashimoto et survient plus tardivement volontiers après 50 ans, après la ménopause chez les femmes.
- L'échographie montre une glande thyroïde de taille normale ou diminuée (selon le stade évolutif), une hypoéchogénicité diffuse et une hétérogénéité.

Diagnostic étiologique

3/ Thyroïdite auto-immune du *post-partum* (PP)

- Elle présente les mêmes mécanismes auto-immuns avec souvent un petit goitre.
- Elle survient entre 3 et 6 mois du post partum l'évolution se fait vers l'hypothyroïdie habituellement transitoire et résolutive dans l'année, mais peut être définitive. La thyroïdite du post partum est souvent non diagnostiquée, les symptômes qu'elle occasionne étant attribués aux conséquences de la grossesse et au manque de sommeil. Elle concerne 5 % des grossesses.

Diagnostic étiologique

4/ Thyroïdite subaiguë de De-Quervain

- D'origine virale, elle succède à une infection de la sphère ORL
- Il s'agit d'une inflammation du parenchyme thyroïdien qui conduit à des douleurs cervicales intenses. L'examen histologique montre une destruction des follicules thyroïdiens, ce qui explique la phase de thyrotoxicose (hyperthyroïdie) initiale par libération dans la circulation des hormones thyroïdiennes stockées dans la colloïde, puis la survenue secondaire (environ 1 à 3 mois) d'une hypothyroïdie, transitoire ou définitive .

Diagnostic étiologique

5/ Hypothyroïdie iatrogène:

Elle peut être secondaire à une radiothérapie d'un cancer ORL, une chirurgie thyroïdienne ou une irathérapie pour hyperthyroïdie.

Prise de Lithium, interféron , surcharge iodée.

6/ Autres thyroïdites:

- La thyroïdite infectieuse (d'origine bactérienne ou parasitaire).
- la thyroïdite de Riedel: s'accompagne inconstamment d'hypothyroïdie, due à une fibrose extensive atteignant la thyroïde et les organes de voisinage.

Diagnostic étiologique

7/ La carence en iode

8/ L' hypothyroïdie congénitale:

La cause la plus frq est l'athyréose et l'ectopie thyroïdienne

Elle peut être due à un trouble de l'hormonosynthèse par atteinte du NIS , TPO ou de la thyroglobuline.

Diagnostic étiologique

B-Etiologie de l'hypothyroïdie centrale ou secondaire:

- Adénome hypophysaire
- Post chirurgicale ou post radiothérapie
- Tuberculose , sarcoïdose
- Histiocytose X, hémochromatose
- Hypophysite auto- immune
- Traumatisme crânien
- Syndrome de Sheehan (nécrose hypophysaire suite à un accouchement hémorragique)

Démarche Dg devant une suspicion hypothyroïdie primaire

- **Examen de 1^{re} intention +++** : TSH us
- **Examens de 2^e intention**
 - T4 libre : détermine la profondeur de l'hypothyroïdie
 - Examens à visée étiologique :
Ac anti TPO et Ac anti Tg
Echographie cervicale
 - La scintigraphie n'est pas un examen très utile pour la démarche étiologique